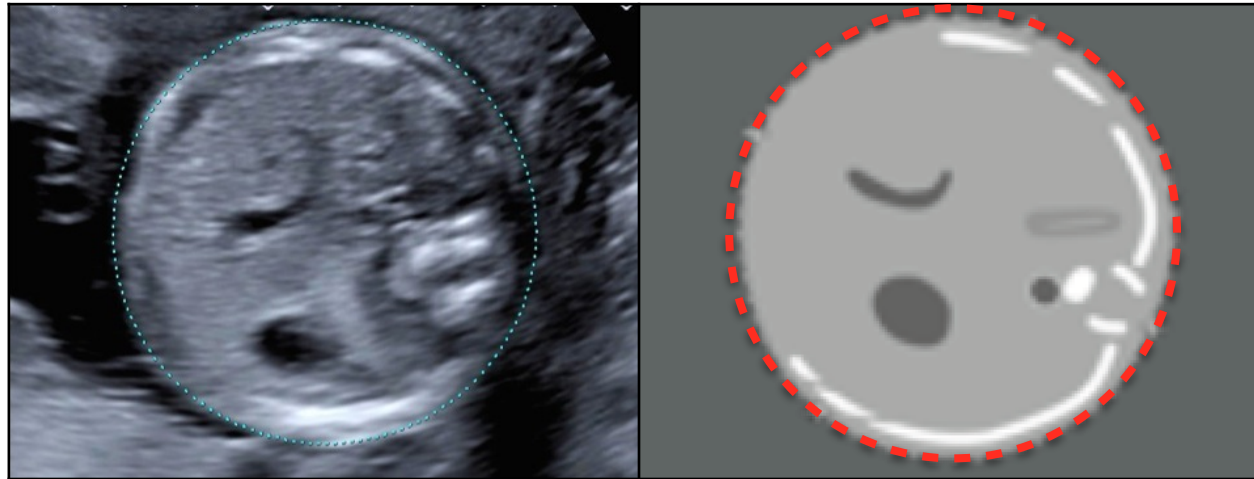




Périmètre Abdominal



	Circulaire	Veine Ombilicale	Estomac	Reins	Poumons	Zoom	Ellipse
 <i>Correct</i>	La coupe est ronde	Visualisation du sinus porte et d'une courte portion de la veine ombilicale	L'estomac est visible	Les reins ne sont pas visualisés	Les poumons ne sont pas visualisés	La coupe occupe plus des 2/3 de la hauteur du cône de l'image écho	L'ellipse est bien ajustée à l'extérieur du plan cutané
 <i>Incorrect</i>	La coupe est ovulaire ou déformée par compression	Visualisation d'une longue portion de la veine ombilicale	L'estomac n'est pas visible	Les reins sont visualisés	Les poumons sont visualisés	La coupe occupe moins des 2/3 de la hauteur du cône de l'image écho	L'ellipse n'est pas bien ajustée à l'extérieur du plan cutané