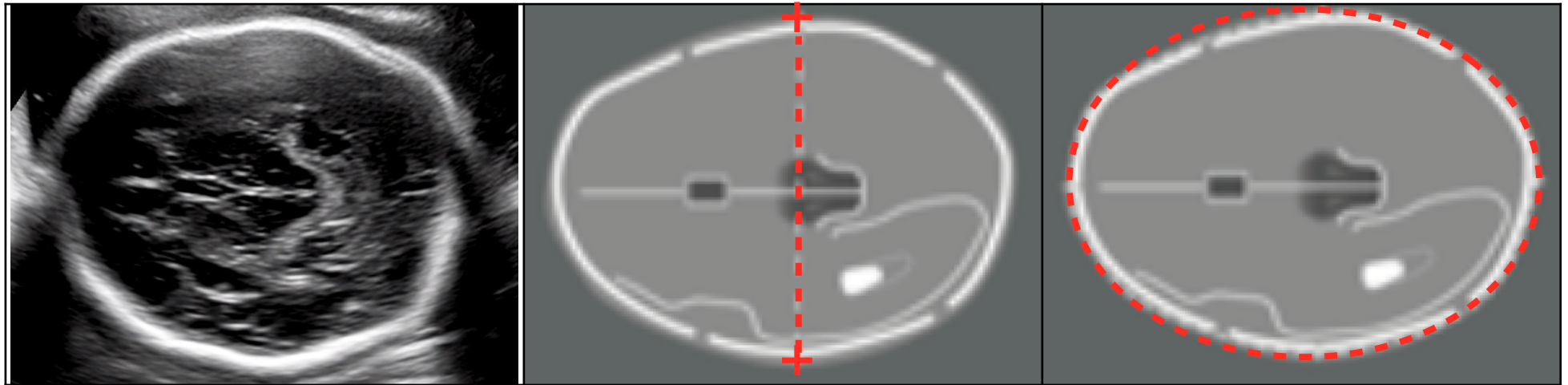




Diamètre Bi-Pariétal et Périmètre Céphalique



	Thalami	Symétrie	Cervelet	Cavum	Zoom	Calipers	Ellipse
 <i>Correct</i>	Les thalami sont visibles	Équi-distance entre la ligne médiane et les pariétaux, Symétrie des structures cérébrales	Coupe ne passant pas par le cervelet	Visualisation de la cavité septale avec rupture de la ligne médiane au 1/3 antérieur	La coupe occupe plus des 2/3 de la hauteur du cône de l'image écho	Les 2 calipers sont bien ajustés à l'extérieur des tables osseuses	L'ellipse est bien ajustée à l'extérieur des tables osseuses
 <i>Incorrect</i>	Les thalami ne sont pas visibles	Équi-distance douteuse entre la ligne médiane et les pariétaux	Coupe passant par le cervelet	Non visualisation de la cavité septale	La coupe occupe moins des 2/3 de la hauteur du cône de l'image écho	Les 2 calipers ne sont pas bien ajustés à l'extérieur des tables osseuses	L'ellipse n'est pas bien ajustée à l'extérieur des tables osseuses