GUIDELINES

ISUOG Lignes directrices de pratique: utilisation de l'échographie Doppler en obstétrique

Traduction par le Docteur Cécile Chau (France) et le Docteur Philippe Coquel (France)

Comité des Normes Cliniques

La Société Internationale d'Echographie en Obstétrique et Gynécologie (ISUOG) est une organisation scientifique qui encourage la pratique clinique échographique, l'enseignement et la recherche liée à l'imagerie diagnostique de la femme. Le Comité des Normes Cliniques ISUOG (CSC) a pour mission de développer des lignes directrices de pratique et des consensus comme des recommandations d'enseignement qui offrent aux praticiens de la santé une approche basée sur le consensus pour l'imagerie diagnostique. Elles sont destinées à refléter ce qui est considéré par l'ISUOG comme étant la meilleure pratique à l'heure où elles sont émises. Bien que l'ISUOG ait fait tous les efforts pour s'assurer que les lignes directrices soient exactes lors de leur publication, ni la Société ni aucun de ses employés ou de ses membres n'accepte une quelconque responsabilité pour les conséquences de toute donnée, opinion ou déclaration inexacte ou trompeuse émises par le SCC. Elles ne sont pas destinées à établir une norme juridique de soins parce que l'interprétation des données qui sous-tend les lignes directrices peut être influencée par des circonstances individuelles et les ressources disponibles. Les lignes directrices approuvées peuvent être distribuées librement avec la permission de l'ISUOG (info@isuog.org).

Portée du Document

Ce document résume les lignes directrices de la pratique concernant la réalisation de l'échographie Doppler de la circulation foeto-placentaire. Il est de la plus haute importance de ne pas exposer l'embryon et le fœtus à une énergie ultrasonore trop dangereuse, en particulier au début de la grossesse. A ce stade, s'il y a une indication, un enregistrement Doppler, doit être effectué avec le plus bas niveau d'énergie possible. L'ISUOG a publié des lignes directrices sur l'utilisation de l'échographie Doppler entre 11 et 13 + 6 semaines d'aménorrhée [1]. Lors de la réalisation de l'imagerie Doppler,

l'indice thermique affiché (TI) doit être ≤ 1,0 et le temps d'exposition doit être aussi court que possible, généralement pas plus de 5 à 10 min et ne dépassant pas 60 min [1].

Il n'est pas dans l'intention de ces lignes directrices de définir les indications cliniques, de spécifier le bon moment de l'examen Doppler au cours de la grossesse ou de discuter de la façon d'interpréter les résultats ou de l'utilisation du Doppler en échocardiographie fœtale. L'objectif est de décrire l'échographie Doppler pulsé et ses différentes modalités: le Doppler spectral, le Doppler couleur et le Doppler puissance, qui sont couramment utilisés pour étudier la circulation materno-fœtale. Nous ne décrirons pas la technique du Doppler continu, car habituellement non utilisée en imagerie obstétricale ; cependant, dans les cas où le flux sanguin peut avoir une vitesse élevée (par exemple une sténose aortique ou une régurgitation tricuspide) celui-ci pourrait être utile afin de mesurer précisément les vitesses maximales en évitant l'aliasing.

Les techniques et les pratiques décrites dans ces lignes directrices ont été sélectionnées pour minimiser les erreurs de mesure et améliorer la reproductibilité. Elles peuvent ne pas être applicables dans certaines conditions cliniques spécifiques ou pour des protocoles de recherche.

RECOMMANDATIONS

Quel équipement est nécessaire pour l'évaluation Doppler de la circulation fœtoplacentaire?

• L'équipement doit avoir le mode Doppler pulsé et Doppler couleur avec affichage à l'écran des échelles de vitesse de l'écoulement ou de la fréquence de répétition des impulsions (PRF) et la fréquence des ultrasons en mode Doppler (en MHz).

• Les indices mécanique (IM) et thermique (TI) doivent être affichés sur l'écran de l'échographie.

•L'échographe doit générer une enveloppe de vitesse maximale (MVE) montrant l'ensemble de la courbe spectrale Doppler.

• La MVE doit pouvoir être délimitée en utilisant un traçage manuel ou automatique du spectre.

• Le logiciel doit être en mesure d'estimer la vitesse maximale systolique (PSV), la vitesse de fin de diastole (EDV), la vélocité moyenne maximale de la MVE et de calculer les indices Doppler couramment utilisés comme l'indice de pulsatilité (PI) et de résistance (RI), le rapport vitesse systolique /vitesse diastolique (S / D). Sur le tracé, les différents points utilisés dans les calculs doivent être indiqués, pour s'assurer du calcul correct des indices.

Comment optimiser la précision des mesures Doppler?

Echographie Doppler Pulsé

• Les enregistrements doivent être obtenus pendant l'absence de respiration et de mouvement du fœtus, et si nécessaire pendant une apnée maternelle.

• Le doppler couleur n'est pas obligatoire, mais il est très utile dans l'identification du vaisseau d'intérêt et de la direction d'écoulement du sang.

• L'insonation optimale est l'alignement dans l'axe du flux sanguin. Ceci garantit les meilleures conditions pour évaluer les vitesses absolues et les spectres. De petites déviations d'angle peuvent se produire. Un angle d'insonation de 10 ° correspond à une erreur de vitesse à 2% et un angle de 20 ° de 6%. Lorsque la vitesse absolue est un paramètre cliniquement important (par exemple l'artère cérébrale moyenne (MCA)) et l'angle de plus de 20 °, la correction d'angle peut être utilisée, mais ce qui peut conduire à des erreurs. Dans ce cas, si l'enregistrement n'est pas amélioré lors d'acquisitions répétées, une note doit être ajoutée au compte-rendu indiquant l'angle d'insonation, si la correction de l'angle a été effectuée ou si c'est la vitesse non corrigée qui est enregistrée.

• Il est conseillé de commencer avec une fenêtre Doppler (volume de l'échantillon) relativement large pour assurer l'enregistrement des vitesses maximales pendant toute la durée d'impulsion. Si l'interférence avec d'autres vaisseaux provoque des problèmes, la fenêtre peut être réduite pour affiner l'enregistrement. Gardez à l'esprit que la fenêtre de l'échantillon ne peut être réduite que dans la hauteur, pas dans la largeur.

• Comme pour l'imagerie en échelle de gris, la résolution et la pénétration du faisceau Doppler peuvent être optimisées en ajustant la fréquence (MHz) de la sonde Doppler.

• Le filtre de paroi vasculaire, aussi appelé «rejection des basses vélocités», «filtre de mouvement de paroi» ou «filtre passe-haut», est utilisé pour éliminer le bruit du mouvement des parois des vaisseaux. Par convention, il doit être réglé aussi bas que possible (≤ 50-60 Hz) afin d'éliminer le bruit de basse fréquence des vaisseaux sanguins périphériques. Lorsque vous utilisez un filtre plus haut, un effet parasite d'absence de vélocité de fin de diastole peut être créé (voir la figure 4b).

• Un filtre de paroi plus élevé est utile pour une MVE bien définie de structures comme les voies d'éjection aortique et pulmonaire. Un filtre de paroi bas peut provoquer du bruit, apparaissant comme des artefacts de flux à proximité de la ligne de base ou après la fermeture de valves.

• La vitesse de défilement horizontal du spectre doppler doit être suffisamment rapide pour séparer les ondes successives. L'idéal est un affichage de quatre à six (mais pas plus de huit à 10) cycles cardiaques

complets. Pour les fréquences cardiaques fœtales de 110-150 bpm, une vitesse de défilement de 50 à 100 mm / s est suffisante.

• La PRF doit être ajustée en fonction du vaisseau étudié: une faible PRF permettra la visualisation et la mesure précise d'un flux lent; cependant, un aliasing apparaitra lorsque des vitesses élevées seront rencontrées. Le spectre doit correspondre à au moins 75% de l'écran Doppler (voir Figure 3).

• Les mesures Doppler doivent être reproductibles. S'il y a divergence évidente entre les mesures, la répétition de l'enregistrement est recommandée. Classiquement, la mesure la plus proche de celle attendue est choisie sauf si elle est techniquement inférieure.

• Afin d'améliorer la qualité des enregistrements Doppler, un rafraichissement fréquent de l'image en mode B ou en Doppler couleur doit être effectué (par exemple après confirmation en temps réel que la porte Doppler est correctement positionnée, l'image en mode B et / ou une image Doppler couleur doit être gelée lorsque le Doppler pulsé est en cours d'enregistrement).

• Assurer une bonne position et optimiser l'enregistrement Doppler par l'écoute du signal Doppler.

• Le gain doit être ajusté afin de définir précisément la courbe doppler, sans la présence d'artefacts en arrière-plan.

• Il est conseillé de ne pas inverser l'affichage Doppler sur l'écran de l'échographie. Dans l'évaluation du cœur foetal et des vaisseaux centraux, il est très important de maintenir la direction initiale du flux et de la courbe Doppler. Par convention, le flux qui se dirige vers le transducteur à ultrasons est affiché en rouge et les spectres sont au-dessus de la ligne de base, alors que le flux qui s'éloigne du transducteur est affiché en bleu et les spectres sont en dessous de la ligne de base.

Echographie Doppler couleur

• Par rapport à l'imagerie en échelle de gris, la puissance totale émise est augmentée avec le Doppler couleur. La résolution Doppler couleur augmente lorsque la fenêtre de couleur est réduite en taille. Il faut surveiller les MI et TI car ils se modifient en fonction de la taille et la profondeur de la boîte de couleur.

• L'augmentation de la taille de la boîte couleur augmente également le temps de traitement et réduit ainsi la fréquence d'images; la boîte doit être maintenue aussi petite que possible pour n'inclure que la zone étudiée.

• L'échelle de vitesse ou de PRF doit être ajustée pour représenter la vitesse de couleur réelle du vaisseau étudié. Lorsque la PRF est élevée, les vaisseaux à flux lent ne seront pas affichés sur l'écran.

Quand une faible PRF est incorrectement appliquée, de l'aliasing sera présent avec des codes couleurs de vitesse contradictoires et un sens d'écoulement ambigu.

• Comme pour l'imagerie en échelle de gris, la résolution du Doppler couleur et sa pénétration dépendront de la fréquence des ultrasons. La fréquence du mode Doppler couleur doit être ajustée pour optimiser les signaux.

• Le gain doit être ajusté afin d'éviter le bruit et les artefacts représentés par un affichage aléatoire de points de couleur sur l'écran.

• Le filtre doit également être ajusté pour exclure le bruit de la région étudiée.

• L'angle d'insonation affecte l'image Doppler couleur; il doit être ajusté en optimisant la position de la sonde à ultrasons en fonction du vaisseau ou de la zone étudiée.

Echographie doppler puissance et doppler puissance directionnel

• Les mêmes principes fondamentaux que ceux pour le doppler couleur directionnel s'appliquent.

• L'angle d'insonation a moins d'effet sur les signaux de puissance Doppler; néanmoins, les mêmes processus d'optimisation que pour la couleur directionnelle Doppler doivent être effectués.

• Il n'y a pas de phénomène d'aliasing en utilisant le doppler puissance; toutefois, une PRF trop basse peut provoquer du bruit et des artefacts.

• Le gain doit être réduit afin de prévenir une amplification du bruit (vue comme une couleur uniforme en arrière-plan).

Quelle est la technique appropriée pour obtenir la courbe doppler de l'artère utérine?

La branche principale de l'artère utérine est située à la jonction cervico-corporéale de l'utérus, et repérée avec l'aide de l'imagerie couleur en temps réel. Les mesures de vélocimétrie Doppler sont généralement effectuées à proximité de cet endroit, soit par voie abdominale [2, 3] ou endovaginale [3-5]. Tandis que les vitesses absolues ont peu ou pas d'importance clinique, l'évaluation semi-quantitative du spectre est couramment employée. Les mesures doivent être rapportées indépendamment pour les artères utérines droites et gauches, et la présence d'un notch (incisure protodiastolique) doit être notée.

Évaluation artère utérine au premier trimestre (figure 1)

1. technique par voie abdominale

• Une section sagittale médiane de l'utérus est obtenue et le canal cervical est identifié, de préférence vessie vide.

• La sonde est alors déplacée latéralement jusqu'à ce que le plexus vasculaire paracervical soit vu.

• Le Doppler couleur est allumé et l'artère utérine est identifiée au niveau de sa crosse avant son ascension le long du corps de l'utérus.

• Les mesures sont prises à ce niveau, avant la naissance des artères arquées.

• Le même processus est répété du côté opposé.

2. technique endovaginale

• La sonde est placée dans le cul de sac antérieur. Comme pour la technique par voie abdominale, la sonde est déplacée latéralement pour visualiser le plexus vasculaire paracervical, et les étapes précédentes sont effectués dans le même ordre que pour la technique par voie abdominale.

• Il faut prendre soin de ne pas examiner l'artère cervico-vaginale (dont la direction est cranio-caudale) ou les artères arquées. Des vitesses de plus de 50 cm / s sont typiques des artères utérines ce qui peut être utile pour les différencier des artères arquées.

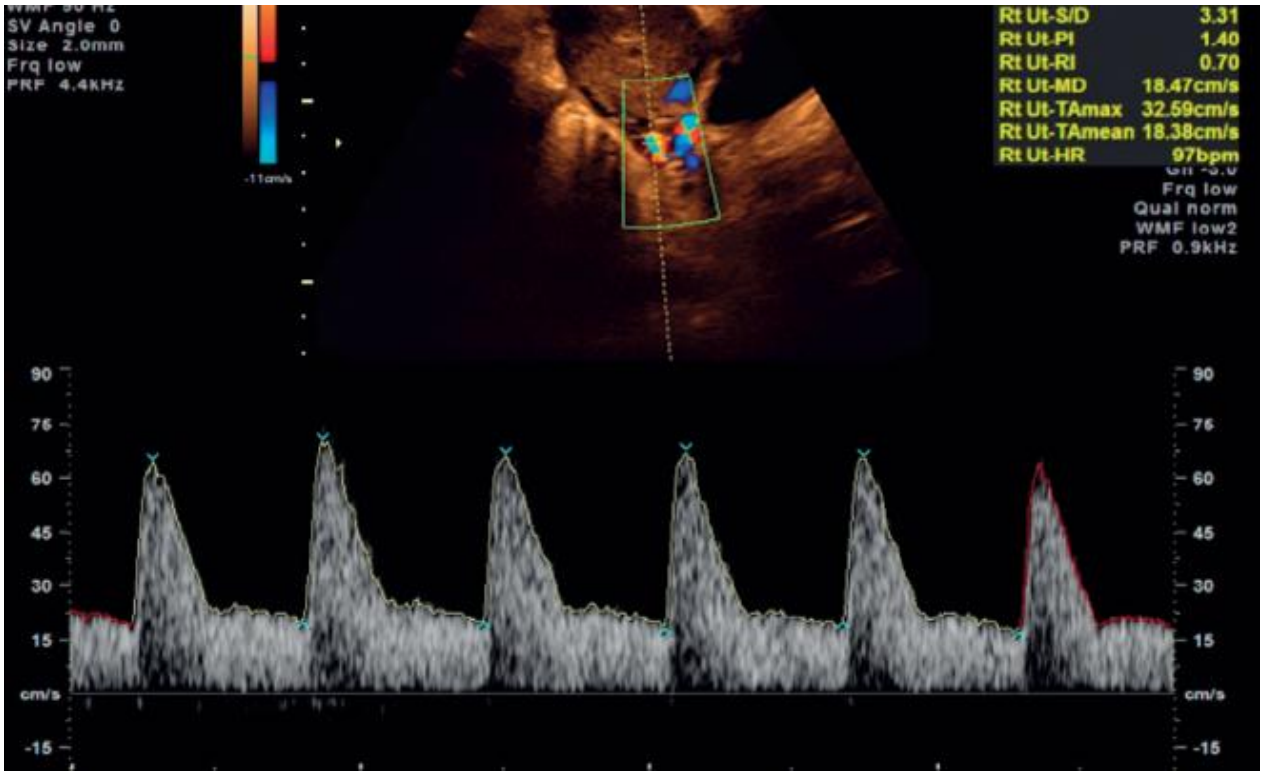

Figure 1.

Spectre de l'artère utérine obtenu par voie abdominale au premier trimestre.

Evaluation de l'artère utérine au deuxième trimestre (Figure 2)

1. technique par voie abdominale

• La sonde est placée longitudinalement dans le quadrant inféro-externe de l'abdomen, inclinée en dedans. La cartographie couleur est utile pour identifier l'artère utérine lorsqu' elle croise l'artère iliaque externe.

• Le volume de l'échantillon est placé 1 cm en aval de ce point de croisement.

• Dans un petit nombre de cas, si l'artère utérine se divise avant le croisement avec l'artère iliaque externe, le volume d'échantillon doit être placé sur l'artère juste avant la bifurcation.

• Le même processus est répété pour l'artère utérine controlatérale.

• La grossesse avançant, l'utérus subit habituellement une dextrorotation. Ainsi, le trajet de l'artère utérine gauche n'est pas aussi latéral que celui de la droite.

2. technique endovaginale

• Les patientes doivent être en position gynécologique, vessie vide.

• La sonde doit être placée dans le cul de sac latéral et l'artère utérine est identifiée, en Doppler couleur, au niveau de l'orifice interne du col.

• Le même protocole doit ensuite être répété pour l'artère utérine controlatérale.

Il convient de rappeler que les fourchettes de référence pour les indices doppler de l'artère utérine dépendent de la technique de mesure. Ainsi des valeurs de référence appropriées devraient être utilisées pour la voie abdominale [3] et la voie endo vaginale [5]. Les techniques d'insonation doivent reproduire étroitement celles utilisées pour établir les valeurs de référence.

Note: Chez les femmes ayant une malformation utérine congénitale, l'évaluation des indices Doppler et leur interprétation ne sont pas fiables, car toutes les études publiées l'ont été sur des femmes ayant une anatomie (présumée) normale.

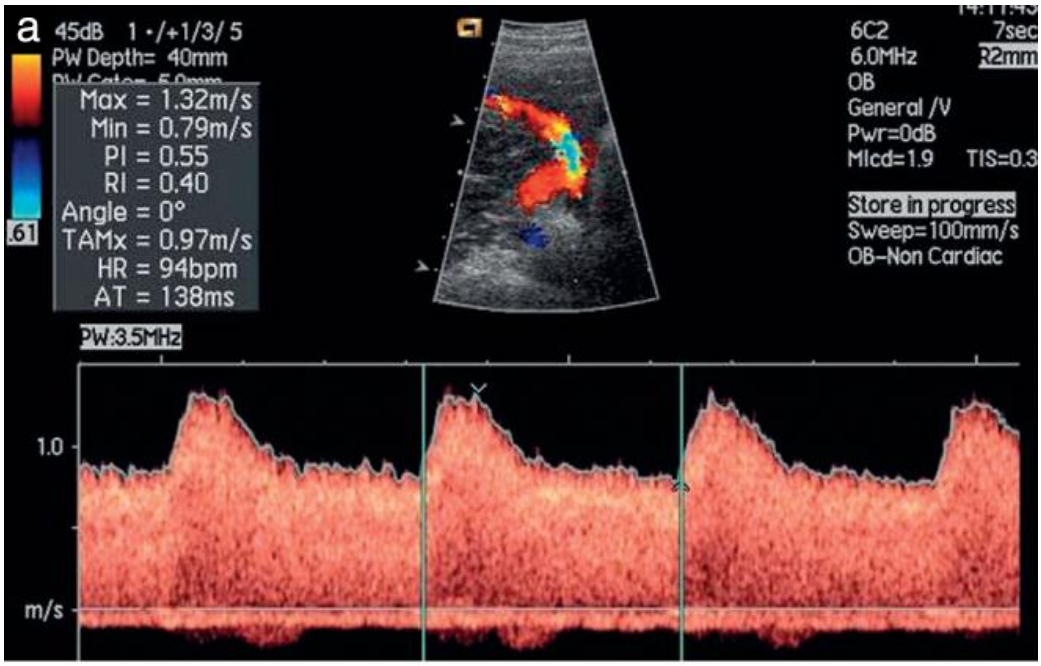

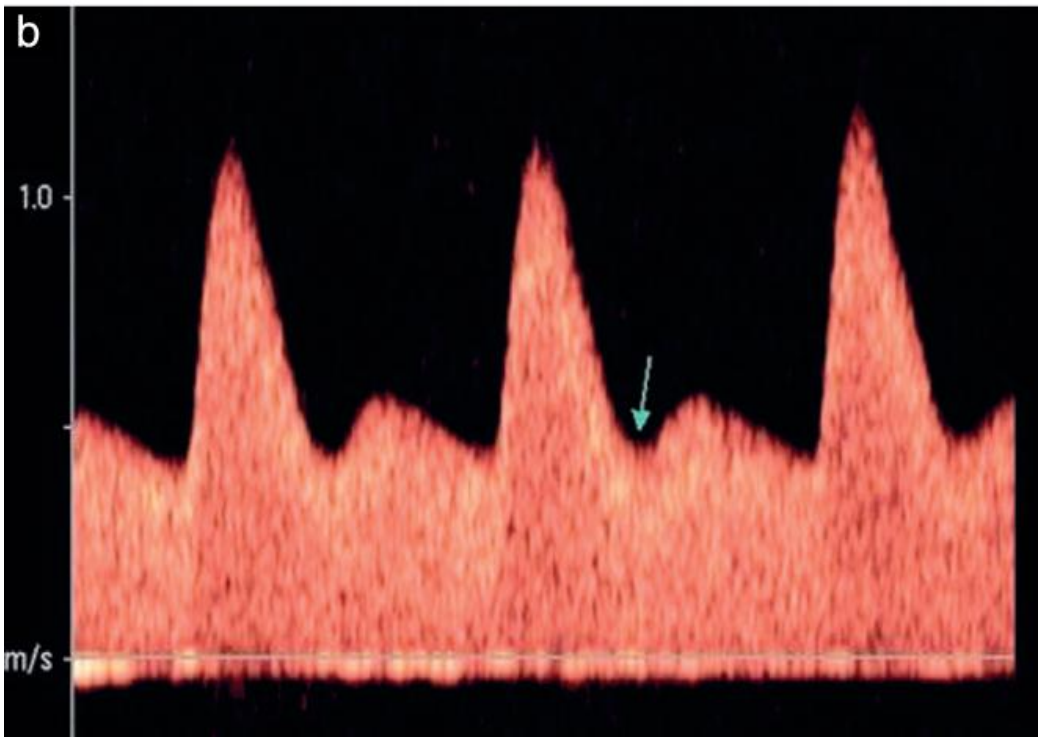

Figure 2.

Spectre de l'artère utérine obtenu par voie abdominale au deuxième trimestre. (B) spectres normaux (a) et anormaux; Noter le notch (flèche) du signal Doppler en (b).

Quelle est la technique appropriée pour obtenir une courbe doppler de l'artère ombilicale?

Il existe une différence significative dans les indices Doppler des artères ombilicales mesurées au niveau de l'ombilic foetal, du cordon libre et de l'extrémité placentaire du cordon [6]. L'impédance est la plus élevée au niveau de l'extrémité fœtale du cordon, et un flux inversé ou absent en fin de diastole est susceptible d'être vu d'abord à ce niveau. Les valeurs de référence pour les indices Doppler de l'artère ombilicale sur ces sites ont été publiées [7, 8]. Par souci de simplicité et de cohérence, les mesures doivent être effectuées sur une boucle du cordon libre.

Cependant, dans les grossesses multiples, et / ou lorsque l'on compare des mesures répétées dans le temps, les enregistrements de sites fixes, (extrémités fœtale, placentaire ou intra abdominale fœtal) peuvent être plus fiables. Les valeurs de références appropriées doivent être utilisées selon le site étudié.

La figure 3 montre des enregistrements spectraux acceptables et inacceptables. La figure 4 montre l'influence du filtre de paroi vasculaire.

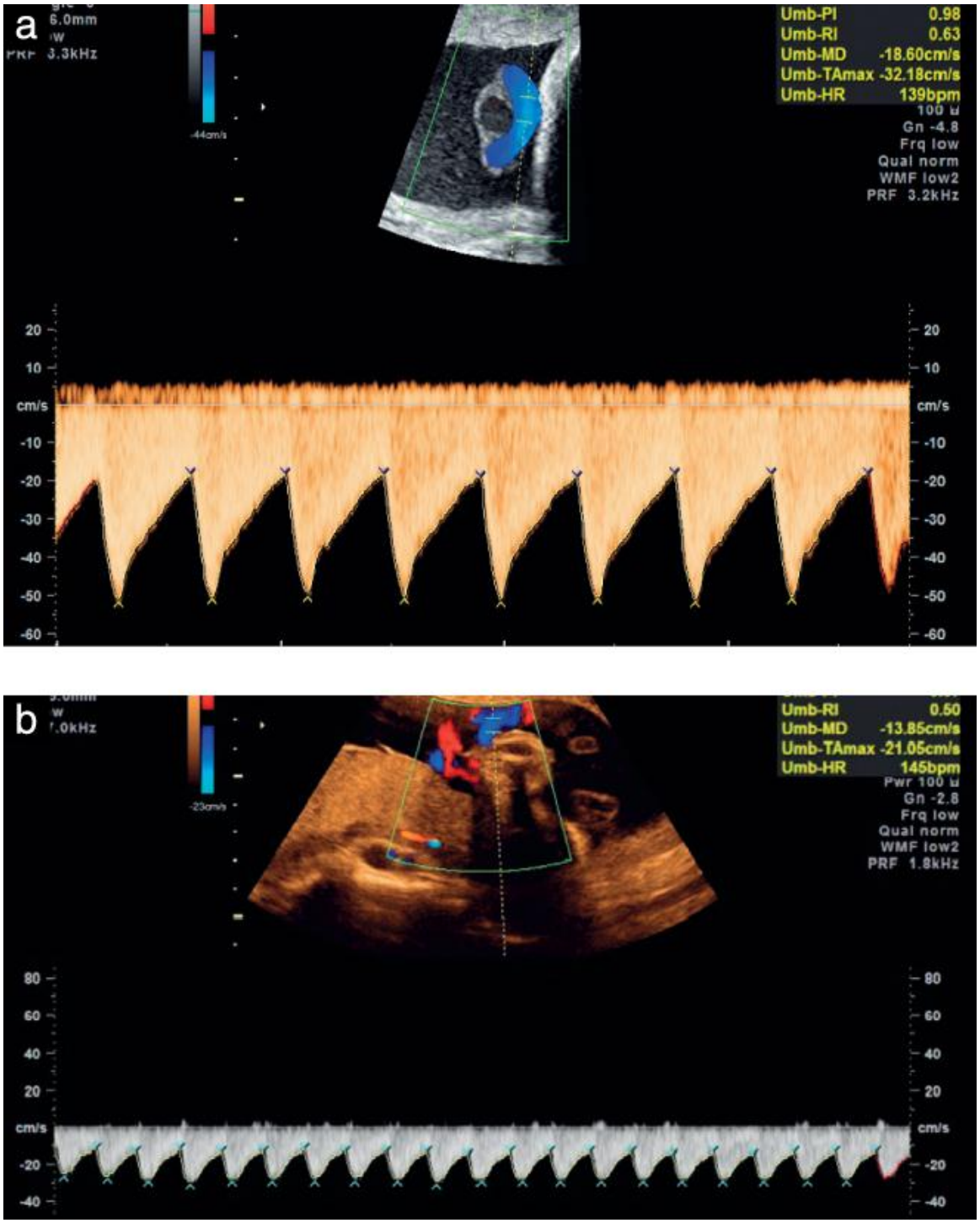

Figure 3.

Spectres acceptables (a) et inacceptables (b) de l'artère ombilicale. En (b), les spectres sont trop petits et la vitesse de défilement trop lente.

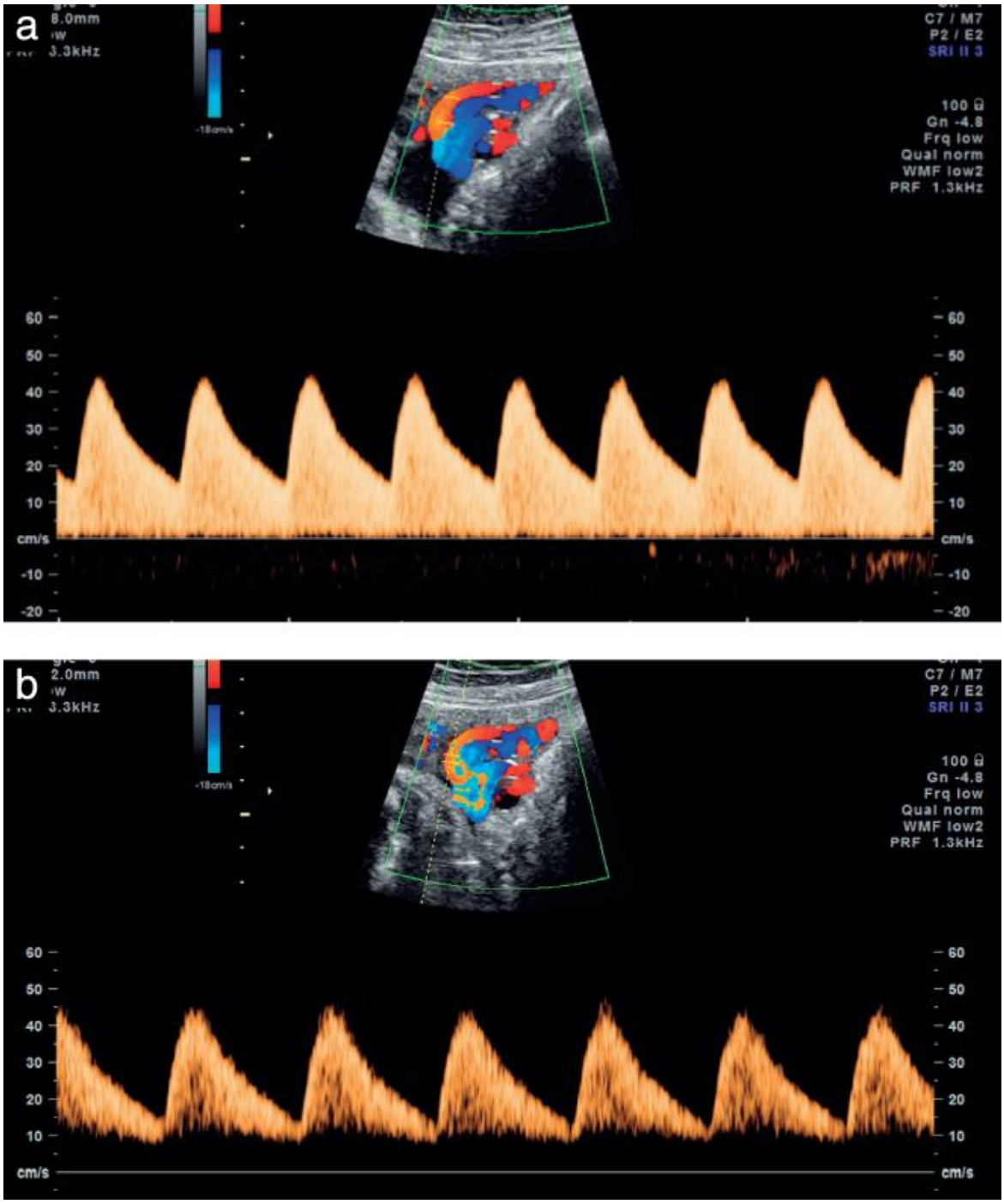

Figure 4.

Spectres d'artère ombilicale obtenus à partir du même foetus, à moins de 4 min d'intervalle, montrant: (a) flux normal et (b) flux diastolique apparemment très bas et absence de signaux sur la ligne de base,

en raison de l'utilisation d'un mauvais filtre de paroi vasculaire (le réglage de la vitesse rejetée est trop élevé).

Remarque: 1) En cas de grossesse multiple, l'évaluation du flux sanguin de l'artère ombilicale peut être délicate, car il peut être difficile d'attribuer un cordon à un foetus spécifique. Il est préférable d'échantillonner l'artère ombilicale juste en aval de l'insertion abdominale du cordon ombilical. Cependant, l'impédance y est supérieure à celles du cordon libre et de l'insertion placentaire. Des tables de référence adaptées sont nécessaires.

2) Dans un cordon à deux vaisseaux, à n'importe quel âge gestationnel, le diamètre de l'artère ombilicale unique est plus grand qu'habituellement et donc l'impédance est inférieure [9].

Quelle est la technique appropriée pour obtenir des spectres doppler de l'artère cérébrale moyenne?

• Une coupe axiale du cerveau, comprenant le thalamus et les ailes du sphénoïde, doit être obtenue et agrandie.

• Le Doppler couleur doit être utilisé pour identifier le polygone de Willis et l'artère cérébrale moyenne proximale (figure 5).

• La porte du Doppler pulsé doit ensuite être placée au tiers proximal de la MCA, à proximité de son origine de l'artère carotide interne [10] (la vitesse systolique diminue avec la distance du point d'origine de ce vaisseau).

• L'angle entre le faisceau ultrasonore et la direction du flux sanguin doit être maintenue aussi proche que possible de 0 ° (figure 6).

• Il faut prendre soin d'éviter toute pression inutile sur la tête fœtale.

• Au moins trois et moins de 10 spectres consécutifs doivent être enregistrés. Le point le plus élevé de la courbe est considérée comme la PSV (cm / s).

• La PSV peut être mesurée manuellement avec les curseurs ou automatiquement. Les valeurs des médianes mesurées automatiquement sont significativement plus faibles que manuellement mais sont plus proches des médianes publiées utilisées en pratique clinique [11]. Le PI est généralement calculé en utilisant les mesures automatiques, mais le traçage manuel est également acceptable.

• Les tables de référence appropriées doivent être utilisées pour l'interprétation et la technique de mesure doit être la même que celle utilisée pour établir les valeurs de référence.

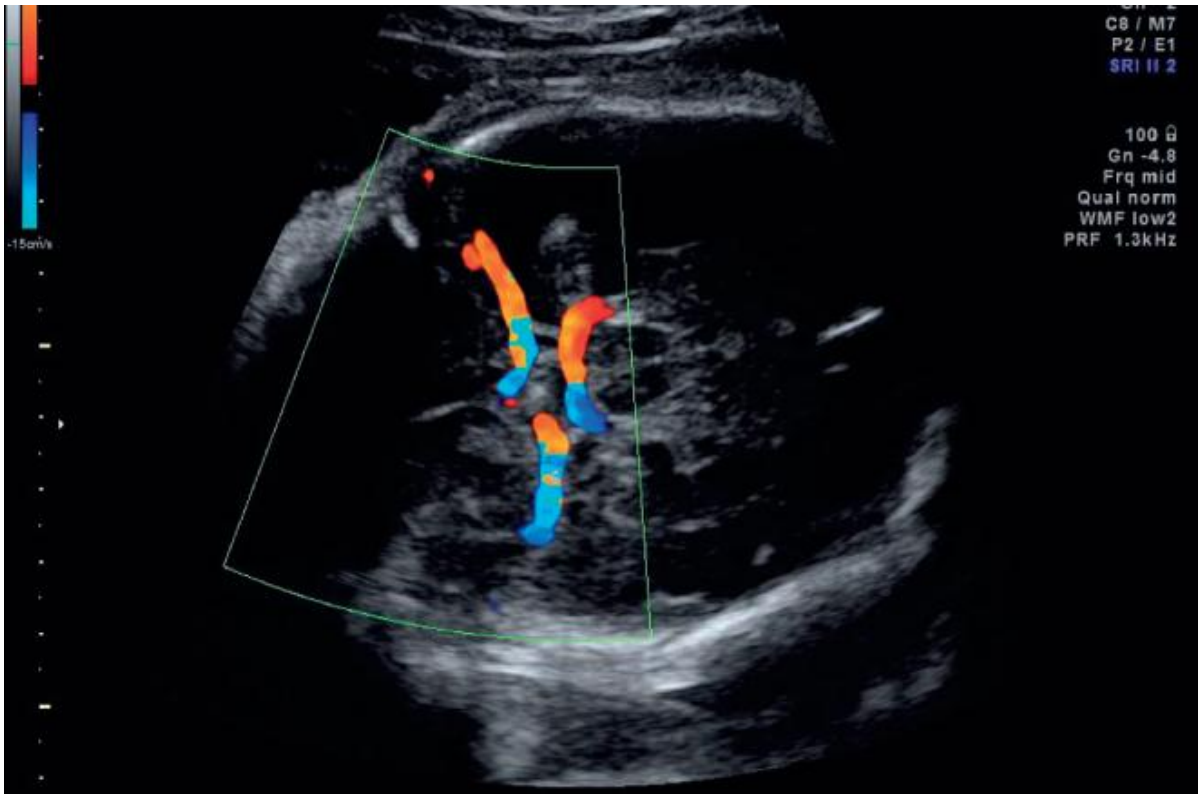

Figure 5.

Cartographie de flux couleur du polygone de Willis.

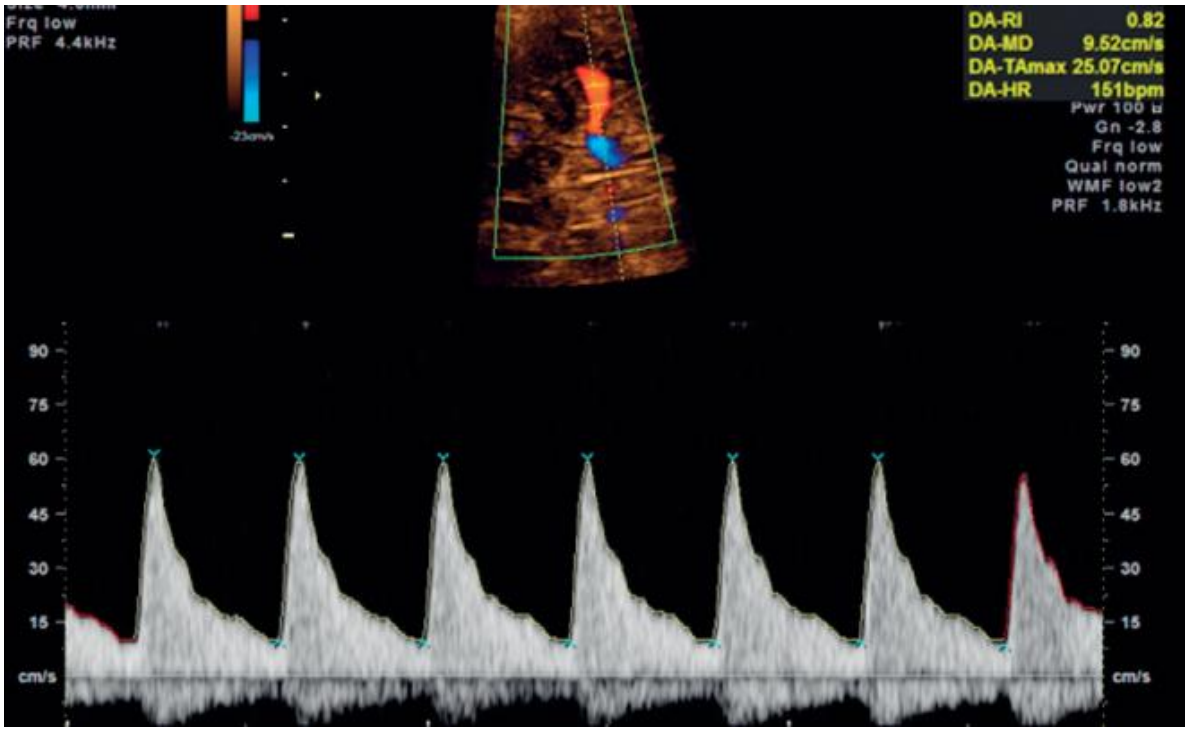

Figure 6.

Spectre acceptable de l'artère cérébrale moyenne. Remarquer l'angle d'insonation proche de 0 °.

Quelle est la technique appropriée pour obtenir le spectre doppler du ductus venosus?

Canal d'Arantius (figures 7 et 8)

• Le ductus venosus (DV) relie la partie intra-abdominale de la veine ombilicale à la partie gauche de la veine cave inférieure juste au-dessous du diaphragme. Le vaisseau est identifié par la visualisation de cette connexion soit par imagerie 2D dans un plan sagittal médian longitudinal du tronc du fœtus soit dans un plan transversal oblique à travers l'abdomen supérieur [12].

• La cartographie couleur des flux démontrant la vitesse élevée à l'entrée du DV confirme son identification et indique le site d'échantillonnage standard pour les mesures Doppler [13].

• La mesure Doppler est mieux réalisée dans le plan sagittal de l'abdomen foetal antéro-inférieur puisque l'alignement avec l'isthme peut être bien contrôlé. L'insonation sagittale à travers le thorax est également une bonne option, mais plus exigeante. Une coupe oblique offre un accès raisonnable pour une insonation antérieure ou postérieure, produisant des spectres de bonne qualité mais avec moins de contrôle des angles et vitesses absolues.

• En début de grossesse et dans les grossesses menacées, un soin particulier doit être pris pour de réduire le volume de l'échantillon de manière appropriée afin d'assurer l'enregistrement de la vitesse la plus basse lors de la contraction auriculaire.

• La forme de la courbe est généralement triphasique, mais des enregistrements biphasiques et non pulsés, bien que plus rares, peuvent peut être vu chez les foetus sains [14].

• Les vitesses sont relativement élevées, entre 55 et 90 cm / s pour la plupart des grossesses au cours de la deuxième moitié de la grossesse [15], mais inférieures en début de grossesse.

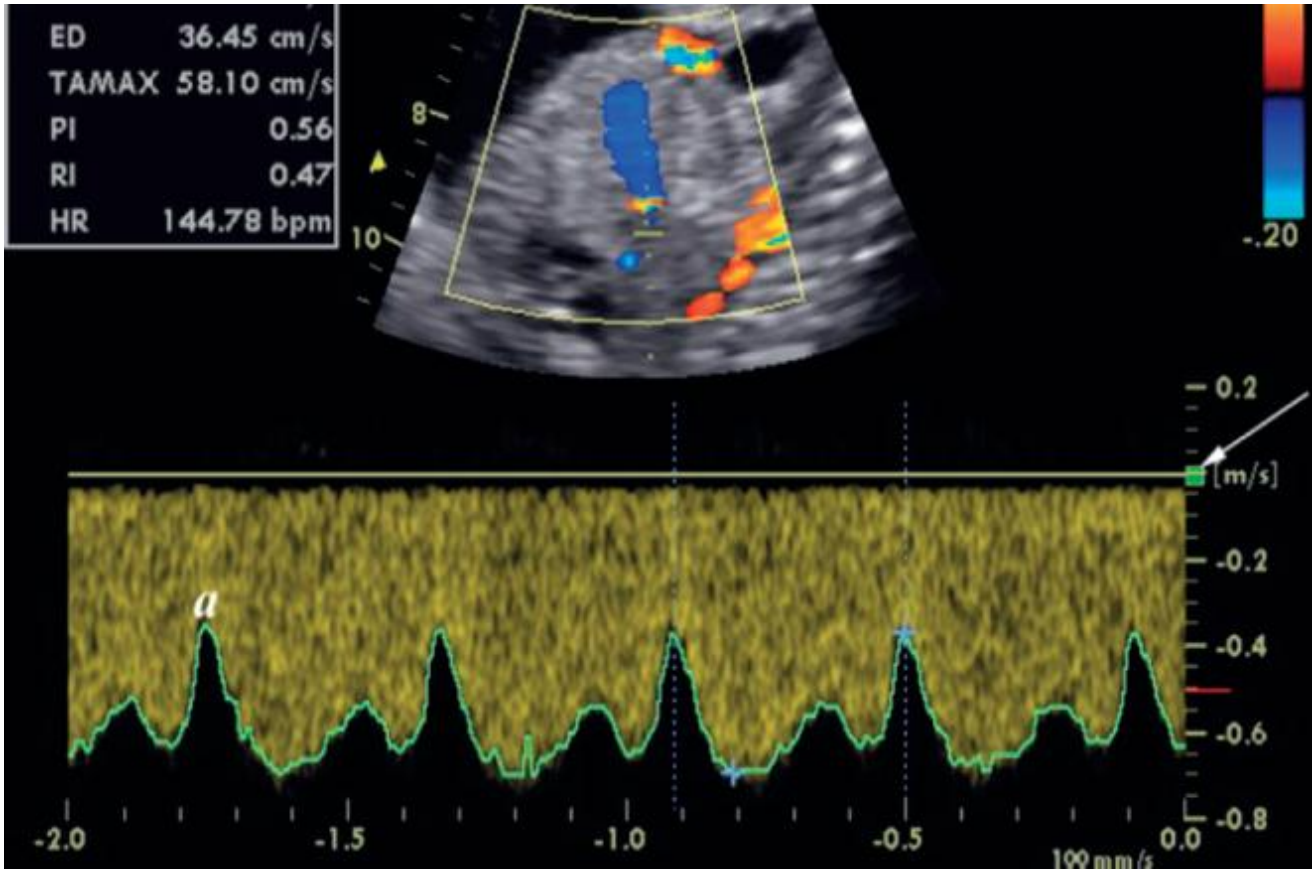

Figure 7.

Enregistrement Doppler du canal d'Arantius avec insonation sagittale alignée avec la partie isthmique sans correction d'angle. Le filtre de paroi vasculaire de basse vélocité (flèche) n'interfère pas avec une onde (A), qui est loin de la ligne de base. La vitesse élevée de défilement permet la visualisation détaillée des variations de vitesse.

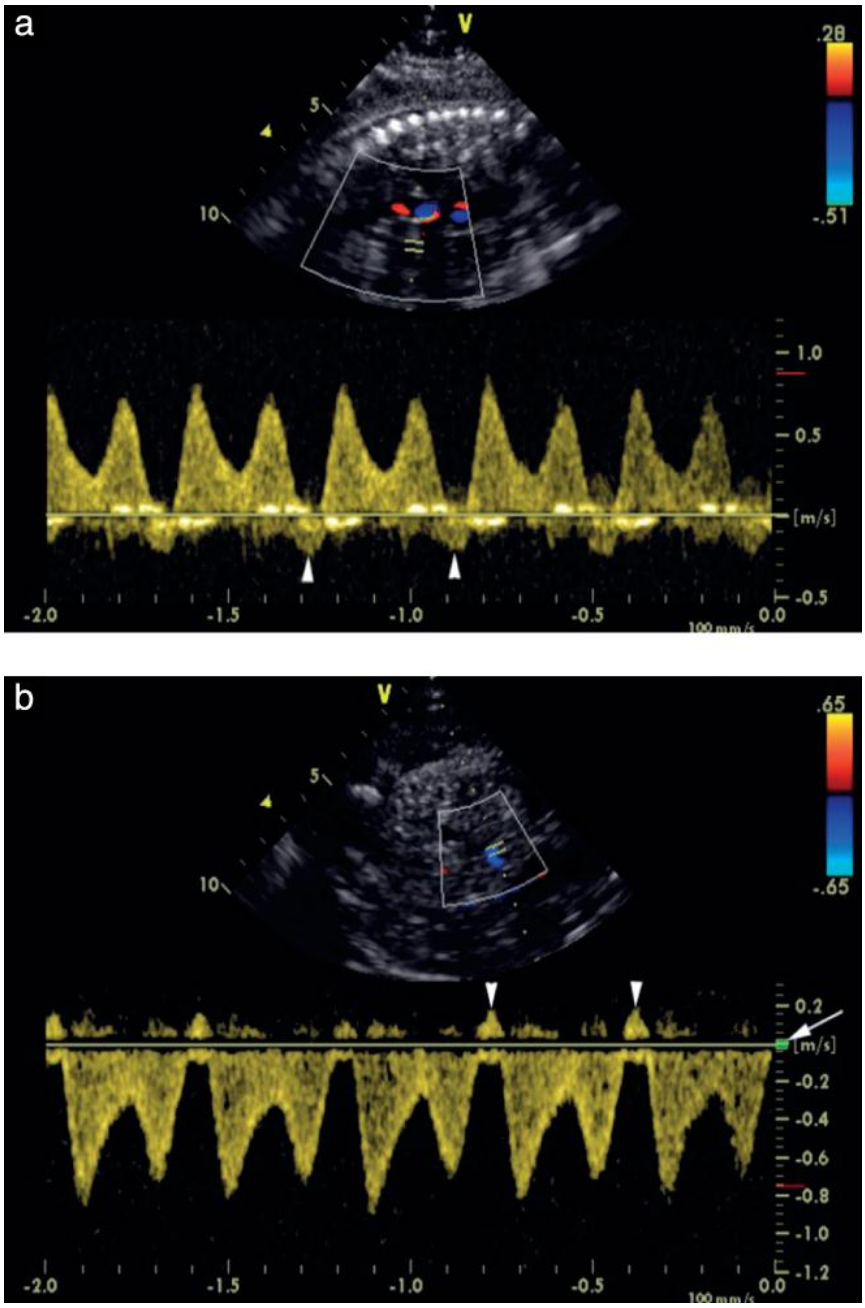

Figure 8.

Enregistrement du ductus venosus montrant une pulsatilité augmentée à 36 semaines (a). Des interférences, comprenant des échos très échogènes le long de la ligne de la ligne de base, rendent difficile la vérification d'une composante négative lors de la contraction auriculaire (têtes de flèches). (b) Une répétition de l'enregistrement avec une légère élévation du filtre de paroi vasculaire à faible vitesse

(flèche) améliore la qualité et permet une visualisation nette de la composante de vitesse inversée lors de la contraction auriculaire (têtes de flèches).

Quels indices utiliser?

Le rapport S / N, les indices de résistance (RI) et de pulsatilité (PI) sont les trois indices connus pour décrire les spectres dopplers artériels. Tous les trois sont fortement corrélés. PI indique une corrélation linéaire avec la résistance vasculaire par opposition à la fois à S / D et à RI, qui montrent une relation parabolique avec l'augmentation de la résistance vasculaire [16]. En outre, PI ne tend pas vers l'infini quand il y a des flux diastoliques absents ou inversés. PI est l'indice le plus couramment utilisé dans la pratique actuelle. De même, l'indice de pulsatilité pour les veines (PIV) [17] est le plus couramment utilisé pour les signaux veineux dans la littérature actuelle. L'utilisation de vitesses absolues plutôt que des indices semi-quantitatifs peut être préférable dans certaines circonstances.

Guideline Authors:
A. Bhide, Fetal Medicine Unit, Academic Department of Obstetrics and Gynaecology, St George's, University of London, London, UK

G. Acharya, Fetal Cardiology, John Radcliffe Hospital, Oxford, UK and Women's Health and Perinatology Research Group, Faculty of Medicine, University of Tromsø and University Hospital of Northern Norway, Tromsø, Norway

C. M. Bilardo, Fetal Medicine Unit, Department of Obstetrics and Gynaecology, University Medical Centre Groningen, Groningen, The Netherlands

C. Brezinka, Obstetrics and Gynecology, Universitätsklinik für Gynäkologische Endokrinologie und Reproduktionsmedizin, Department für Frauenheilkunde, Innsbruck, Austria

D. Cafici, Grupo Medico Alem, San Isidro, Argentina

E. Hernandez-Andrade, Perinatology Research Branch, NICHD/NIH/DHHS, Detroit, MI, USA and Department of Obstetrics and Gynecology, Wayne State University School of Medicine, Detroit, MI, USA

K. Kalache, Gynaecology, Charité, CBF, Berlin, Germany

J. Kingdom, Department of Obstetrics and Gynaecology, Maternal-Fetal Medicine Division Placenta Clinic, Mount Sinai Hospital, University of Toronto, Toronto, ON, Canada and Department of Medical Imaging, Mount Sinai Hospital, University of Toronto, Toronto, ON, Canada

T. Kiserud, Department of Obstetrics and Gynecology, Haukeland University Hospital, Bergen, Norway and Department of Clinical Medicine, University of Bergen, Bergen, Norway

W. Lee, Texas Children's Fetal Center, Texas Children's Hospital Pavilion for Women, Department of Obstetrics and Gynecology, Baylor College of Medicine, Houston, TX, USA

C. Lees, Fetal Medicine Department, Rosie Hospital, Addenbrooke's Hospital, Cambridge University Hospitals NHS Foundation Trust, Cambridge, UK and Department of Development and Regeneration, University Hospitals Leuven, Leuven, Belgium

K. Y. Leung, Department of Obstetrics and Gynaecology, Queen Elizabeth Hospital, Hong Kong, Hong Kong

G. Malinger, Obstetrics & Gynecology, Sheba Medical Center, Tel-Hashomer, Israel

G. Mari, Obstetrics and Gynecology, University of Tennessee, Memphis, TN, USA

F. Prefumo, Maternal Fetal Medicine Unit, Spedali Civili di Brescia, Brescia, Italy

W. Sepulveda, Fetal Medicine Center, Santiago de Chile, Chile

B. Trudinger, Department of Obstetrics and Gynaecology, University of Sydney at Westmead Hospital, Sydney, Australia

Citation:

These Guidelines should be cited as: 'Bhide A, Acharya G, Bilardo CM, Brezinka C, Cafici D, Hernandez-Andrade E, Kalache K, Kingdom J, Kiserud T, Lee W, Lees C, Leung KY, Malinger G, Mari G, Prefumo F, Sepulveda W and Trudinger B. ISUOG Practice Guidelines: use of Doppler ultrasonography in obstetrics. Ultrasound Obstet Gynecol 2013; 41: 233–239.'
(Guideline review date: December 2015)

References

- Salvesen K, Lees C, Abramowicz J, Brezinka C, Ter Har G, Marsal K. ISUOG statement on the safe use of Doppler in the 11 to 13+6-week fetal ultrasound examination. *Ultrasound Obstet Gynecol* 2011; 37: 628.
  Wiley Online Library | CAS
- 2 Aquilina J, Barnett A, Thompson O, Harrington K. Comprehensive analysis of uterine artery flow velocity waveforms for the prediction of pre-eclampsia. *Ultrasound Obstet Gynecol* 2000; 16: 163–170.
  Wiley Online Library | PubMed | CAS
- 3 Gómez O, Figueras F, Fernández S, Bennasar M, Martínez JM, Puerto B, Gratacós E. Reference ranges for uterine artery mean pulsatility index at 11–41 weeks of gestation. *Ultrasound Obstet Gynecol* 2008; 32: 128–132.
  Wiley Online Library | PubMed
- 4 Jurkovic D, Jauniaux E, Kurjak A, Hustin J, Campbell S, Nicolaides KH. Transvaginal colour Doppler assessment of the uteroplacental circulation in early pregnancy. *Obstet Gynecol* 1991; 77: 365–369.
  PubMed | CAS
- 5 Papageorghiou AT, Yu CK, Bindra R, Pandis G, Nicolaides KH; Fetal Medicine Foundation Second Trimester Screening Group. Multicenter screening for pre-eclampsia and fetal growth restriction by transvaginal uterine artery Doppler at 23 weeks of gestation. *Ultrasound Obstet Gynecol* 2001; 18: 441–449.
  Wiley Online Library | PubMed | CAS
- 6 Khare M, Paul S, Konje J. Variation in Doppler indices along the length of the cord from the intraabdominal to the placental insertion. *Acta Obstet Gynecol Scand* 2006; 85: 922–928.
  Wiley Online Library | PubMed
- 7 Acharya G, Wilsgaard T, Berntsen G, Maltau J, Kiserud T. Reference ranges for serial measurements of blood velocity and pulsatility index at the intra-abdominal portion, and fetal and placental ends of the umbilical artery. *Ultrasound Obstet Gynecol* 2005; 26: 162–169.
  Wiley Online Library | PubMed | CAS
- 8 Acharya G, Wilsgaard T, Berntsen G, Maltau J, Kiserud T. Reference ranges for serial measurements of umbilical artery Doppler indices in the second half of pregnancy. *Am J Obstet Gynecol* 2005; 192: 937–944.
  CrossRef | PubMed
- 9 Sepulveda W, Peek MJ, Hassan J, Hollingsworth J. Umbilical vein to artery ratio in fetuses with single umbilical artery. *Ultrasound Obstet Gynecol* 1996; 8: 23–26.
  Wiley Online Library | PubMed | CAS

- 10 Mari G for the collaborative group for Doppler assessment. Noninvasive diagnosis by Doppler ultrasonography of fetal anemia due to maternal red-cell alloimmunization. *N Engl J Med* 2000; 342: 9–14.
  CrossRef | PubMed
- 11 Patterson TM, Alexander A, Szychowski JM, Owen J. Middle cerebral artery median peak systolic velocity validation: effect of measurement technique. *Am J Perinatol* 2010; 27: 625–630.
  CrossRef
- 12 Kiserud T, Eik-Nes SH, Blaas HG, Hellevik LR. Ultrasonographic velocimetry of the fetal ductus venosus. *Lancet* 1991; 338: 1412–1414.
  CrossRef | PubMed | CAS
- 13 Acharya G, Kiserud T. Pulsations of the ductus venosus blood velocity and diameter are more pronounced at the outlet than at the inlet. *Eur J Obstet Gynecol Reprod Biol* 1999; 84: 149–154.
  CrossRef | PubMed | CAS
- 14 Kiserud T. Hemodynamics of the ductus venosus. *Eur J Obstet Gynecol Reprod Biol* 1999; 84: 139–147.
  CrossRef | PubMed | CAS
- 15 Kessler J, Rasmussen S, Hanson M, Kiserud T. Longitudinal reference ranges for ductus venosus flow velocities and waveform indices. *Ultrasound Obstet Gynecol* 2006; 28: 890–898.
  Wiley Online Library | PubMed | CAS
- 16 Ochi H, Suginami H, Matsubara K, Taniguchi H, Yano J, Matsuura S. Micro-bead embolization of uterine spiral arteries and uterine arterial flow velocity waveforms in the pregnant ewe. *Ultrasound Obstet Gynecol* 1995; 6: 272–276.
  Wiley Online Library | PubMed | CAS
- 17 Hecher K, Campbell S, Snijders R, Nicolaides K. Reference ranges for fetal venous and atrioventricular blood flow parameters. *Ultrasound Obstet Gynecol* 1994; 4: 381–390.
  Wiley Online Library | PubMed | CAS

Citing Literature

- Number of times cited: 11

- 1 Laura Sarno, Giuseppe Maria Maruotti, Gabriele Saccone, Maddalena Morlando, Angelo Sirico, Pasquale Martinelli, Maternal body mass index influences umbilical artery Doppler velocimetry in physiologic pregnancies, *Prenatal Diagnosis*, 2015, 35, 2, 125 Wiley Online Library
- 2 Amarnath Bhide, Srividhya Sankaran, Jessica Moore, Asma Khalil, Eleanor Furneaux, Ambulatory blood pressure measurements in mid-pregnancy and development of hypertensive pregnancy disorders, *Hypertension in Pregnancy*, 2014, 33, 2, 159 CrossRef
- 3 G. Pagani, F. D'Antonio, A. Khalil, R. Akolekar, A. Papageorghiou, A. Bhide, B. Thilaganathan, Association between reduced fetal movements at term and abnormal uterine artery Doppler indices, *Ultrasound in Obstetrics & Gynecology*, 2014, 43, 5, 548 Wiley Online Library
- 4 G. Pagani, F. D'Antonio, A. Khalil, A. Papageorghiou, A. Bhide, B. Thilaganathan, Association between reduced fetal movements at term and first trimester markers of impaired placental development, *Placenta*, 2014, 35, 8, 606 CrossRef
- 5 Engin Akgündüz, Selçuk Erkılınç, Aytekin Tokmak, Ali İrfan Güzel, İrfan Özer, Nuri

Danışman, Decreased placental thickness and impaired Doppler indices in idiopathic polyhydramnios: a prospective case–control study, *Journal of Maternal-Fetal and Neonatal Medicine*, 2014, 1 CrossRef

- 6 Basky Thilaganathan, Editor's Note, *Ultrasound in Obstetrics & Gynecology*, 2014, 43, 1, 1 Wiley Online Library
- 7 N. Giuliano, M. L. Annunziata, S. Tagliaferri, F. G. Esposito, O. C. M. Imperato, M. Campanile, M. G. Signorini, A. Di Lieto, IUGR Management: New Perspectives, *Journal of Pregnancy*, 2014, 2014, 1 CrossRef
- 8 Zeynep Alpay Savasan, Luis F. Goncalves, Ray O. Bahado-Singh, Second- and third-trimester biochemical and ultrasound markers predictive of ischemic placental disease, *Seminars in Perinatology*, 2014, 38, 3, 167 CrossRef
- 9 Burcu Artunc Ulkumen, Halil Gursoy Pala, Yildiz Uyar, Faik Mumtaz Koyuncu, Yesim Bulbul Baytur, The assessment of placental volume and mean gray value in preeclamptic placentas by using three-dimensional ultrasonography, *Journal of Maternal-Fetal and Neonatal Medicine*, 2014, 1 CrossRef
- 10 H. G. Pala, B. Artunc Ulkumen, Y. Uyar, F. M. Koyuncu, Y. Bulbul Baytur, Three-dimensional placental volume and mean grey value: Normal ranges in a Turkish population and correlation with maternal serum biochemistry and Doppler parameters, *Journal of Obstetrics & Gynaecology*, 2014, 1 CrossRef

11 Jonathan Cohen, Jeremie Guedj, Nicolas Fries, Umbilical artery Doppler assessment: a clear disparity in ultrasound practice in a national survey, *Acta Obstetricia et Gynecologica Scandinavica*, 2013, 92, 9, 1115