

**Rapport du**  
**Comité national technique de l'échographie**  
**de dépistage prénatal**

**L'échographie de diagnostic**

**Président : Professeur Jacques Lansac**

**Mars 2010**



## **Composition du comité (membres et participants)**

Madame le Professeur Adamsbaum Catherine - Société française de radiologie  
Monsieur Bauer Henri - Union nationale des associations familiales  
Monsieur Berthier Gérard - Agence française de sécurité sanitaire des produits de santé  
Monsieur le Docteur Bessis Roger - Collège français d'échographie fœtale  
Madame Curat Anne-Marie - Conseil national de l'ordre des sages femmes  
Madame le Docteur Deso Elisabeth – Caisse nationale d'assurance maladie des travailleurs salariés  
Monsieur Di Donato Pascal – Agence française de sécurité sanitaire des produits de santé  
Monsieur le Professeur Dommergues Marc - gynécologue-obstétricien, personne qualifiée  
Madame le Docteur Eurin Danièle - Société française de radiologie  
Madame Feinstein Marie-Claude - Union nationale des associations familiales  
Monsieur le Docteur Gorincour Guillaume - Société française de radiologie  
Monsieur le Docteur Guillon Jean - Collège français d'échographie fœtale  
Madame le Docteur Haber Saranda - Fédération nationale des médecins radiologues  
Monsieur le Docteur Jeny Roland - Collège national des gynécologues et obstétriciens français  
Monsieur le Docteur Kolf Philippe - Syndicat National de l'Union des Echographistes  
Monsieur le Docteur Lardenois Laurent - Fédération nationale des médecins radiologues  
Monsieur le Docteur Lebrat Jean - Conseil national de l'ordre des médecins  
Madame le Docteur Le Guern Hélène - Médecin généraliste, échographiste  
Monsieur le Docteur Marelle Philippe - Spécialiste en radiodiagnostic et imagerie médicale, personne qualifiée  
Madame Matet Nicole - Sage-femme, Direction générale de la santé  
Madame Ravilly Simone – « Vaincre la mucoviscidose », Collectif interassociatif sur la santé  
Monsieur le Docteur Rozan Marc-Alain – Syndicat national des gynécologues obstétriciens de France  
Madame le Docteur Scheidegger Suzanne – Direction générale de la santé  
Monsieur le Docteur Scemama Olivier – Haute autorité de santé  
Madame Souchet Michèle - Collège National des Sages femmes  
Monsieur le Professeur Thépot François - Agence de la biomédecine  
Madame Teurnier Frédérique - Collège national des sages-femmes  
Monsieur le Professeur Ville Yves – Fédération française des centres pluridisciplinaires de diagnostic prénatal  
Monsieur Viossat Philippe - Collège national des sages-femmes

## **Nous remercions les relecteurs de ce document**

Pour les gynécologues-obstétriciens :

- Monsieur le Docteur Romain Favre
- Monsieur le Docteur Gilles Grangé
- Monsieur le Professeur Michel Collet

Pour les spécialistes en radiodiagnostic et imagerie médicale :

- Madame le Docteur Catherine Garel
- Madame le Docteur Nathalie Kopp-Dutour
- Monsieur le Docteur Pierre Droullé

Nous remercions également le Monsieur le Docteur Marc Althuser pour la réalisation de l'iconographie.



# Introduction

Le Comité national technique d'échographie de dépistage prénatal a été créé en décembre 2001 par Monsieur Bernard Kouchner, ministre délégué à la Santé, avec deux objectifs :

- promouvoir une politique de l'assurance qualité de l'échographie de dépistage
- développer une stratégie de l'information du public quant à l'intérêt et aux limites actuelles de cet examen.

Présidé par le Professeur Claude Sureau puis par le Professeur Roger Henrion, il a publié en avril 2005 un premier rapport définissant les différents types d'échographie prénatale :

- échographie systématique ou de dépistage
- échographie de seconde intention dite de « diagnostic »
- échographie focalisée réalisée pour des indications précises comme l'évaluation du bien-être fœtal, l'étude de la longueur du col utérin.

Ce rapport a défini les objectifs de l'échographie fœtale :

- diminuer la mortalité et la morbidité périnatales
- réduire le handicap d'origine périnatale
- réduire la mortalité maternelle.

Le rapport a surtout développé la qualité des actes d'échographie de dépistage en définissant :

- des procédures standardisées
- la formation des professionnels
- la qualité du matériel
- l'information des patientes.

Le présent rapport a pour objectif de proposer une méthodologie aux échographistes qui réalisent les échographies de seconde intention ou de diagnostic en raison d'un risque accru d'anomalie fœtale.

Cette méthode d'examen comporte un tronc commun et des recherches spécifiques en rapport avec la pathologie qui justifie cet examen approfondi.

Cette tentative d'aide pour la réalisation de l'échographie diagnostique peut être jugée hasardeuse - voire dangereuse - car pouvant être opposée au praticien en cas de litige. Néanmoins, il nous a semblé nécessaire de faire les propositions ci-dessous dans le cadre de notre mission d'amélioration de la qualité de l'échographie prénatale. Nous pensons rendre service aux échographistes de terrain en leur proposant le schéma défini par les experts consultés.



## Méthode de travail

Le groupe de travail a été composé de gynécologues-obstétriciens, de radiologues, de sages-femmes réalisant des échographies obstétricales membres du Comité national technique de diagnostic prénatal.

Il s'est réuni à plusieurs reprises en associant des experts pour certains organes comme Mesdames Le Guern ou Aubry pour définir :

- le plan du document, la méthode de travail
- la fiche échographie dite « tronc commun »
- les fiches par organe ou pathologie.

Ces documents ont été discutés lors de réunions du Comité technique national de diagnostic prénatal qui comprend des représentants des usagers et des médecins ou sages-femmes qui ne pratiquent pas d'échographie fœtale.

Tous les items validés dans les fiches ont fait l'objet d'un consensus. Si un seul membre de la commission n'était pas d'accord, l'item était supprimé.

Le pré-rapport a été relu par 6 relecteurs étrangers au groupe.

Le document final a été revu en séance plénière le 8 janvier 2010.





# **Introduction à l'échographie de diagnostic**



Le Comité national technique de l'échographie de dépistage prénatal, dans son rapport de 2005, a défini trois grands types d'échographie obstétricale. Chaque type d'examen est caractérisé par ses indications et son contenu. La question de la formation initiale et continue des opérateurs et des procédures d'assurance qualité a également été abordée.

### **Échographie de dépistage**

Il s'agit des échographies systématiques de 12, 22 et 32 semaines, dont le contenu et les objectifs sont détaillés dans le rapport de 2005.

### **Échographie focalisée**

C'est un examen volontairement limité à une partie de l'anatomie ou de la biométrie fœtoplacentaire. Les indications d'un examen focalisé peuvent entrer dans le cadre de l'urgence (localisation d'une grossesse, vitalité fœtale, présentation, activité cardiaque, localisation placentaire...), dans le cadre du suivi d'une pathologie déjà explorée (par exemple suivi biométrique ou doppler d'un retard de croissance intra-utérin (RCIU) au préalable identifié comme d'origine vasculaire placentaire) ou ne nécessitant pas une nouvelle évaluation morphologique du fœtus (quantité de liquide amniotique dans le suivi d'un dépassement de terme, score biophysique...).

### **Échographie diagnostique ou morphologique orientée d'expertise ou de seconde intention**

C'est un examen plus approfondi qu'une échographie de dépistage, effectué en raison d'un risque accru d'anomalie fœtale.

#### ***1. Indications***

Le risque accru peut avoir été identifié de diverses manières :

##### **a) Anomalie lors d'une échographie de dépistage**

L'échographie de dépistage a pu montrer ou suspecter une anomalie : retard de croissance, excès de liquide amniotique, oligoamnios, non-visualisation d'une structure devant être vue à l'examen de dépistage, clarté nucale augmentée au premier trimestre...

##### **b) Risque accru de maladie génétique**

Risque documenté de maladie à transmission mendélienne sans diagnostic prénatal moléculaire pertinent, mais avec des caractéristiques morphologiques accessibles à l'échographie (exemple : syndrome de Meckel, ectrodactylie à transmission dominante...).

Risque possible de maladie à transmission mendélienne sans diagnostic précis du cas index (exemple : antécédent de syndrome polymalformatif sans diagnostic précis).

Risque d'anomalie chromosomique identifié par les marqueurs sériques maternels associés ou non à la mesure de la clarté nucale (exemple : patiente avec un risque dit « intermédiaire », ou patiente avec un risque « élevé » souhaitant une évaluation complémentaire avant de prendre la décision de réaliser ou non un geste invasif).

##### **c) Risque lié à l'environnement**

Risque infectieux (séroconversion de rubéole, toxoplasmose, cytomégalovirus (CMV)...).

Exposition à des produits tératogènes ou fœtotoxiques (médicamenteux, professionnels, domestiques ou récréatifs).

Exposition aux radiations ionisantes.

Événement hémodynamique (grossesse gémellaire monochoriale, anémie fœtale traitée, collapsus maternel...).

Ces situations à risque accru d'anomalie fœtale sont à distinguer des échographies de dépistage effectuées dans un contexte techniquement difficile, par exemple grossesse triple ou paroi maternelle absorbant les ultrasons. Un examen plus approfondi que l'examen de dépistage habituel n'est pas nécessaire. En revanche, il est plus difficile de valider la « check-list » du dépistage, l'examen est difficile, le recours à un opérateur très expérimenté est fréquent. La difficulté technique de ces examens est proche de celle d'une échographie pour risque fœtal accru.

## **2. Contenu de l'examen**

L'échographie de diagnostic comporte un « tronc commun » comprenant le contenu de l'échographie de dépistage, auquel s'ajoute l'examen de structures anatomiques supplémentaires, une imagerie et des biométries complémentaires. Le contenu du tronc commun est décrit dans une fiche ad hoc, les éléments ajoutés par rapport à l'échographie de dépistage figurant **en gras souligné**.

L'examen est complété en fonction de l'anomalie fœtale identifiée ou confirmée lors de la pratique du « tronc commun » de l'échographie dite de diagnostic. Ainsi, si un RCIU est confirmé un doppler des artères cérébrales (entre autres) complète l'examen, si une anomalie cérébrale est confirmée une imagerie spécifique du cerveau (entre autres) est produite. Chacun de ces cas particuliers fait l'objet d'une fiche de recommandations spécifiques.

Le contenu de ces fiches devra être réévalué à l'avenir. Les membres du comité sont conscients du fait que le choix d'une liste de clichés comporte une part d'arbitraire. La pertinence de cette liste devra être réévaluée par des études ultérieures.

Au cours d'une grossesse normale, trois échographies sont recommandées à 12, 22 et 32 SA. Une échographie diagnostique ne sera utile que dans environ 15 % des cas. Si une deuxième échographie diagnostique est nécessaire, elle doit faire l'objet d'une entente préalable. Il est recommandé qu'un avis du centre pluridisciplinaire de diagnostic prénatal (CPDPN) ait été demandé.

## **3. Qualité de l'opérateur**

Etant donné la difficulté et l'importance pour l'enfant et ses parents de cet examen, la formation initiale et continue des opérateurs effectuant des échographies dites de diagnostic doit être bien définie. Le degré d'expertise des opérateurs varie selon l'anomalie suspectée. À un extrême, l'échographie de dépistage se confond avec l'échographie de diagnostic en cas d'anencéphalie. À l'autre extrême du spectre de complexité diagnostique, le recours à un spécialiste d'organe peut être nécessaire, par exemple pour préciser le pronostic de certaines cardiopathies fœtales.

Nous proposons de définir que les opérateurs effectuant des échographies de diagnostic soient des médecins qui :

- ont bénéficié de la formation master I et II d'échographie foetale ou équivalent ;
- participent activement à un CPDPN ;
- participent à un programme de développement professionnel continu dans le domaine de l'échographie foetale.

## **4. Qualité du matériel nécessaire pour l'échographie diagnostique**

Les appareils échographiques doivent satisfaire aux conditions suivantes :

- Existence d'un registre de maintenance tenu à jour. Ce registre consigne toutes les opérations de maintenance réalisées sur l'appareil échographique ; maintenance que l'exploitant assure lui-même ou qu'il fait assurer.
- Présence d'un cine loop d'au moins 200 images.
- Présence de doppler couleur.
- Deux sondes, dont une sonde endovaginale.
- Présence d'un zoom non dégradant.
- Possibilité de mesures au 1/10<sup>e</sup> de mm.

Le comité technique est conscient du fait que ce problème relève de la responsabilité de l'AFSSAPS.

- Cependant, il paraît de son devoir de recommander que le matériel fasse l'objet de procédures de contrôle des performances.
- Chaque matériel acheté devrait faire l'objet, avant sa première utilisation clinique, d'une série de tests permettant d'évaluer ses performances d'une façon objective, c'est-à-dire sous forme de mesures à partir d'objets-tests et sous forme de la reproduction d'images de ces objets-tests. Dans ces conditions, il est possible de juger objectivement du maintien des performances d'un matériel dans le temps par des contrôles réguliers dont le rythme est à déterminer.
- Sachant que les performances d'un matériel peuvent se dégrader très progressivement sans que l'œil humain puisse percevoir cette dégradation, les contrôles périodiques sont nécessaires pour objectiver toute modification de l'information.

Ces contrôles peuvent être réalisés actuellement si les professionnels les jugent utiles. L'organisation de ces contrôles se fera ultérieurement à partir de recommandations de l'AFSSAPS.

### ***5. Rémunération des actes***

Enfin, la cotation actuelle des examens reste un problème majeur. La condition nécessaire à une démarche de qualité est la mise à niveau de la cotation des actes d'échographie fœtale à la valeur cible estimée dans le cadre de la classification commune des actes médicaux. Le rapport de 2005 l'avait recommandé. En 2010, cela reste toujours d'actualité. Le comité recommande que la rémunération de l'acte de dépistage, le plus difficile et le plus lourd sur le plan médico-légal, soit proche de celui de l'échographie de diagnostic, certes parfois plus long ou spécialisé mais orienté par l'échographie de dépistage. Si l'anomalie n'est pas vue au dépistage, il n'y aura pas d'échographie de diagnostic et la prise en charge de l'enfant ne sera pas optimale.



**Contenu du tronc commun  
de l'échographie de diagnostic**

Ce document décrit les éléments devant être examinés lors de toute échographie fœtale de diagnostic ainsi que la structure du compte rendu, l'imagerie et les biométries à produire. Il s'agit d'un tronc commun minimum applicable à toute échographie dite de diagnostic.

En fonction du contexte clinique (anomalie confirmée lors de l'examen du tronc commun, indication spécifique), l'examen peut être complété par d'autres éléments. Il est impossible de systématiser totalement cette démarche diagnostique orientée. Toutefois, des guides d'examen ont été rédigés pour aider les professionnels et pour clarifier les limites de l'échographie de diagnostic.

Pour faciliter la lecture, les points du tronc commun ajoutés à ceux faisant déjà partie de l'examen de dépistage figurent en **gras souligné**.

Quand un élément anatomique est cité dans ce document, il est sous entendu que cet élément est mentionné comme « vu d'aspect habituel » (VAH ou expression équivalente) dans le compte rendu.

## 1) Données d'identification

Identification du praticien effectuant l'échographie :

- Nom
- Prénom
- Adresse
- Téléphone

Identification de la patiente :

- Nom
- Prénom
- Date de naissance

Identification du demandeur de l'examen

Machine utilisée :

- Marque
- Type
- Date de première mise en circulation

Informations initiales :

- **Indication de l'examen**
- Date de l'examen
- Date des dernières règles
- Date de début de grossesse si établi
- Terme théorique (semaines et jours d'aménorrhée)
- Terme corrigé (semaines et jours d'aménorrhée, mode de détermination du début de grossesse)

## 2) Contenu de l'examen

- Nombre de fœtus (en cas de grossesse multiple, les informations relatives à chacun des fœtus doivent être clairement individualisées. Il faut s'efforcer de confirmer ou de déterminer la chorionicité. Identification de la position de chaque fœtus et de chaque placenta) + insertion funiculaire en cas de grossesse gémellaire ou plus
- Mobilité spontanée
- Activité cardiaque (chiffrer la fréquence cardiaque si inhabituelle)

Biométrie :

- Diamètre bipariétal exprimé en millimètres
- Périmètre céphalique exprimé en millimètres
- Périmètre abdominal exprimé en millimètres
- Longueur fémorale exprimée en millimètres

Crâne :



- Contour de la boîte crânienne vu d'aspect habituel
- Ventricules latéraux, **plexus choroïdes, troisième ventricule**
- **Au moins une vallée sylvienne**
- **Parenchyme cérébral**
- Aspect de la ligne médiane
- Cavum du septum pellucidum
- Aspect de la fosse postérieure et du cervelet (**vermis, hémisphères, grande citerne**)
- **Corps calleux**

Face :

- Continuité de la lèvre supérieure
- **Profil et Os Propres du Nez d'aspect habituel**
- **Orbites VAH**
- **Cristallins VAH**

Thorax :

- Aspect des poumons
- Position du cœur
- Quatre cavités cardiaques
- Équilibre des cavités cardiaques et des gros vaisseaux
- Aspect et position des gros vaisseaux
- **Septum Inter Ventriculaire VAH**
- **Foramen Ovale VAH**
- **Au moins une veine pulmonaire VAH**
- **Crosse aortique VAH**
- **Canal artériel VAH**
- **Continuité mitro-aortique**
- **Continuité Ventricule Droit-Artère Pulmonaire**
- **Rythme cardiaque habituel**

Abdomen :

- **Interface thoraco-abdominale d'aspect habituel**
- Position de l'estomac
- Aspect de l'intestin
- Aspect de la paroi abdominale antérieure
- **Vésicule biliaire**
- **Veine ombilicale**
- **Deux artères ombilicales**
- Vessie de taille et d'aspect habituel
- Reins d'aspect habituel
- **Organes Génitaux Externes d'aspect habituel**

Rachis :

- Rachis d'aspect habituel

Membres :

- Présence de quatre membres
- Présence des 3 segments de chaque membre
- **Aspect et positionnement habituels des mains**
- **Aspect et positionnement habituels des pieds**
- **Os longs aspect habituel**
- **Deux os de jambes VAH (bilatéral)**
- **Deux os d'avant bras VAH (bilatéral)**

Annexes :

- Estimation qualitative du volume amniotique
- Aspect du placenta
- Localisation du placenta : signaler et décrire (y compris insertion funiculaire) si bas-inséré.

#### Conclusion :

- Si examen sans particularité :
  - nombre de fœtus
  - phrase synthétique résumant la biométrie
  - indiquer que l'examen morphologique n'a pas permis de révéler d'anomalie
- Le cas échéant :
  - élément inhabituel ou suspect
  - difficulté technique rencontrée (préciser laquelle)
  - proposition de prise en charge (par exemple suivi habituel ou recours au CPDPN)

#### Iconographie :

- Inscription des mesures sur des abaques référencées
- Mesure du diamètre bipariétal (marqueurs en place)
- Mesure du périmètre céphalique (marqueurs en place)
- Mesure du périmètre abdominal (marqueurs en place)
- Mesure de la longueur fémorale (marqueurs en place)

Images correspondant aux schémas morphologiques annexés :

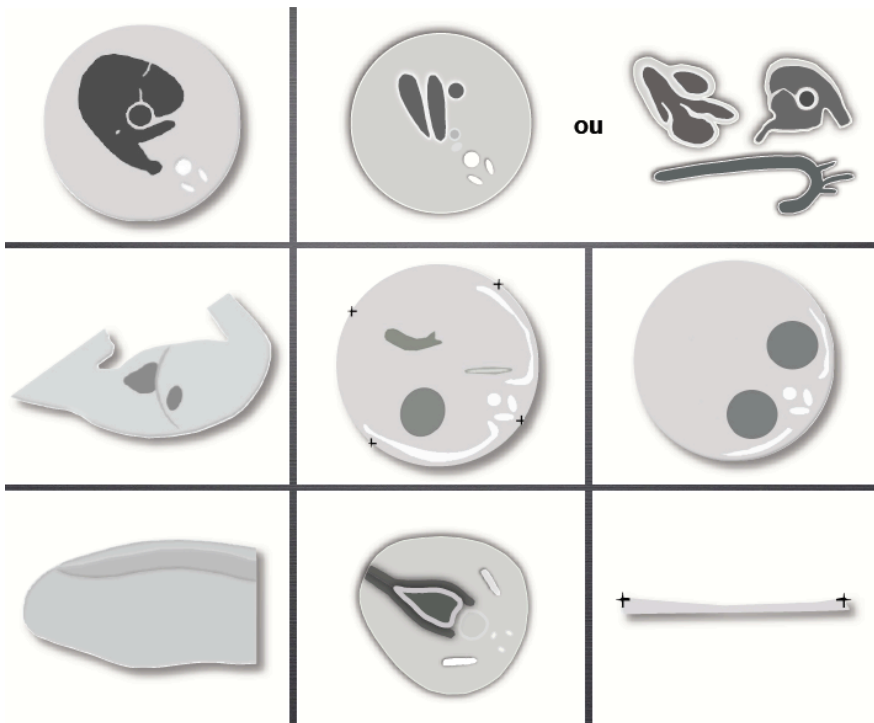
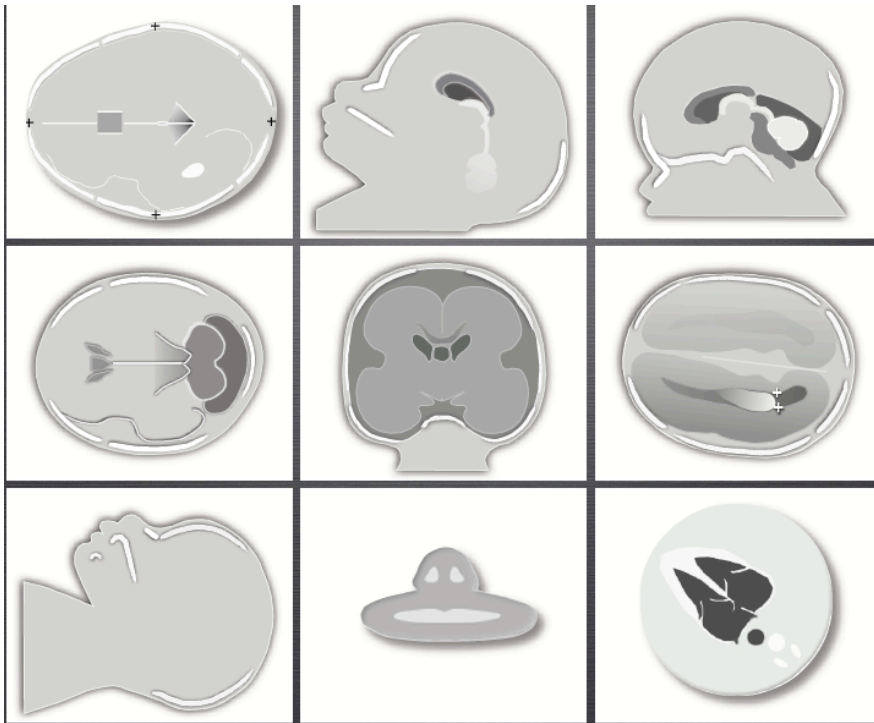
- Coupe quatre cavités
- Coupe bifurcation AP/AO
- Coupe transversale des reins
- Interface thoraco-abdominale gauche
- Rachis lombosacré
- **Coupe sagittale avec corps calleux**
- **Coupe sagittale du vermis**
- **Coupe transversale du cervelet**
- **Une coupe coronale à l'étage sus-tentorial**
- **Coupe de profil avec front nez menton**
- **Coupe trois vaisseaux ou 3 coupes documentant Ventricule Droit / Artère Pulmonaire /Ventricule Gauche Aorte /crosse de l'aorte**
- **Image de vessie entourée de ses artères ombilicales**
- Illustration d'un éventuel élément suspect ou pathologique
- En cas de gémellité ou de grossesse multiple : un jeu de clichés par fœtus
- Il n'est pas nécessaire de documenter le compte rendu par un enregistrement vidéo

#### Description d'une structure dans le compte rendu

Par le mot « aspect » ou l'expression « vu d'aspect habituel », on entend que l'opérateur a examiné une structure ou un organe. Dans le compte rendu, une mention de type « structure d'aspect habituel » signifie que cette structure a été vue et a paru normale à l'examineur. Dans la majorité des cas, il y a concordance entre le résultat du dépistage échographique et l'état de santé de l'enfant. Cependant, comme pour tout dépistage, des faux négatifs sont possibles : une structure considérée comme vue et normale à l'échographie peut s'avérer en réalité absente ou anormale. Des faux positifs sont également possibles : une structure considérée comme non vue ou anormale à l'échographie peut s'avérer en réalité présente ou normale.

Production de clichés : il n'est pas toujours possible d'obtenir l'ensemble des clichés recommandés, en raison de particularités techniques. Dans ce cas, des coupes de substitution illustrant les mêmes éléments anatomiques peuvent être utilisées.

#### Représentation schématique des coupes recommandées





# **Fiches par pathologie**

La patiente est adressée pour une échographie dite de diagnostic et l'échographe, après avoir examiné les éléments anatomiques décrits dans le tronc commun, doit réaliser l'examen spécifique de l'anomalie suspectée. Nous proposons donc une série de fiches pour guider l'opérateur.

## FICHE 1 : « ÉCHOGRAPHIE DIAGNOSTIQUE » ABDOMEN (paroi abdominale et tube digestif)

### **Conduite pratique de l'examen en cas d'anomalie abdominale confirmée (hors génital et urinaire)**

- Évaluation de la quantité de liquide amniotique
- Définition du situs fœtal
- Vérification de l'intégrité de la paroi abdominale. *En cas de cœlosomie, préciser son type, son niveau, son contenu*
- Analyse de la position de l'estomac et de sa taille (cf. tronc commun). *En cas de petit estomac, rechercher des signes évocateurs d'atrésie œsophagienne (hydramnios, dilatation œsophagienne)*
- Analyse de l'interface thoraco-abdominale (cf. tronc commun)
- Examen du foie et de la rate (*échostructure tissulaire, échogène*)
- Examen de la vésicule biliaire (*taille, situation, contenu*)
- Examen du tube digestif
  - *La réplétion liquidienne des anses jéjunales puis celle des anses iléales proximales est observée dans le flanc gauche de l'abdomen. Cet aspect est presque constant au-delà de 30 SA*
  - *Le colon transverse et le colon gauche, repérables dès 25 SA, deviennent mieux visibles après 29 SA*
  - *Le rectum peut être vu sur une coupe sagittale. Une coupe axiale peut montrer l'aspect en cocarde du sphincter anal*
- En cas de masse intra-abdominale
  - *Préciser sa taille, son échostructure, sa vascularisation, ses rapports*
- En cas d'image anéchogène intra-abdominale (*dilatation digestive...*)
  - *Préciser sa taille, son siège, sa paroi, l'existence d'un péristaltisme*
- En cas d'hyperéchogénicité du grêle
  - *Localisation dans l'abdomen (quadrant)*
  - *Hyperéchogénicité intéressant la paroi ou le contenu intestinal*
  - *Degré d'hyperéchogénicité (variations avec la fréquence de la sonde ou le gain de l'image)*
  - *Présence d'une ombre acoustique (atténuation)*
  - *Association à une dilatation digestive, à une ascite*
- En cas d'épanchement péritonéal
  - *Préciser sa distribution, la présence d'hyperéchogénités focales*
  - *S'assurer de l'absence de signe échographique d'anémie fœtale (doppler ACM) ou de défaillance cardiaque, ou d'une cause d'ascite extra-digestive*
- Vérifier les paramètres du bien-être fœtal et de la croissance
- Recherche d'une anomalie extra-cardiaque (cf. tronc commun)

### **Conclusion de l'examen**

La découverte d'une anomalie digestive nécessite une évaluation en collaboration avec un CPDPN pour en évaluer le pronostic et, le cas échéant, organiser la surveillance et la prise en charge périnatale.





**FICHE 2 : « ÉCHOGRAPHIE DIAGNOSTIQUE » THORAX**  
**(cœur non compris)**

**Conduite pratique de l'examen en cas d'anomalie intra-thoracique extra-cardiaque confirmée**

- Évaluation de la quantité de liquide amniotique
- Définition du situs fœtal
- Position et anatomie du cœur et des gros vaisseaux (cf. tronc commun)
- Position du médiastin
- Aspect du rachis dorsal et des côtes
- Recherche d'une disproportion entre le thorax et l'abdomen fœtaux, *réalisée sur des coupes sagittales et/ou coronales (recherche de signes de thorax étroit)*
- Analyse de l'interface thoraco-abdominale (cf. tronc commun)
- Aspect des poumons (cf. tronc commun). *Pour mémoire, l'échostructure pulmonaire est homogène, hyper-échogène en comparaison avec le foie. La différence d'échogénicité poumon/foie s'accroît au cours de la grossesse. L'évaluation de l'aspect des poumons se fait idéalement sur des coupes axiales (transversales) dos antérieur ou postérieur ; les angles d'attaque latéraux sont à l'origine de différences d'échogénicité artefactuelles*
- Examen de la trachée et des bronches
- Examen du thymus

**Cas particuliers :**

- En cas de hernie diaphragmatique :
  - o *Calcul du Lung over Head Ratio (LHR = rapport entre la surface du poumon controlatéral à la hernie et le périmètre crânien, préciser la méthode utilisée et rapporter à des valeurs de référence)*
  - o *+ Rapport LHR attendu/LHR observé*
  - o *+ Position du foie*
- En cas d'anomalie pulmonaire focale ou de masse intra-thoracique :
  - o *Préciser sa taille, son échostructure, sa vascularisation, ses rapports*
  - o *Rechercher des signes de compression médiastinale (hydramnios, anasarque, aspect des coupes diaphragmatiques)*
  - o *Rechercher une vascularisation d'origine systémique provenant de l'aorte thoracique ou abdominale supérieure*



### **FICHE 3 : « ÉCHOGRAPHIE DIAGNOSTIQUE » CŒUR**

#### **Conduite pratique de l'examen**

- Position du cœur
- Orientation du cœur
- Volume cardiaque (appréciation subjective)
- Cinétique cardiaque (appréciation subjective si considérée comme « habituelle »)
- Présence de quatre cavités
  - o Identification des cavités gauches et droites
  - o Équilibre des cavités (appréciation subjective si considéré comme « habituel »)
- Examen du plan des valves auriculo-ventriculaires
  - o Décalage mitro-tricuspidien
  - o Cinétique valvulaire (appréciation subjective)
- Examen des gros vaisseaux
  - o Concordances vasculaires
  - o Calibres relatifs (appréciation subjective si considérés comme « habituels »)
  - o Croisement aorte-artère pulmonaire
  - o Calibre de la crosse aortique (appréciation subjective si considéré comme « habituel »)
  - o Aorte abdominale à droite
- Présence d'une veine pulmonaire s'abouchant dans l'oreillette gauche

#### **Iconographie à fournir**

- Coupe verticale visualisant l'estomac et le cœur
- Coupe verticale visualisant l'estomac et la vésicule biliaire
- Coupe « des 4 cavités »
- Remplissage des cavités (imagerie couleur)
- Coupe illustrant le croisement aorte-artère pulmonaire (cf. dépistage)
- Coupe montrant une veine pulmonaire et l'oreillette gauche (imagerie couleur)



## FICHE 4 : « ÉCHOGRAPHIE DIAGNOSTIQUE » URO-GÉNITAL

### **Conduite pratique de l'examen en cas d'anomalie uro-génitale confirmée**

- Évaluer la quantité de liquide amniotique (cf. tronc commun)

#### Examen spécifique de chaque rein :

- Position
- Taille (au minimum grand axe sagittal), la mesure étant interprétée en fonction de courbes de références
- Structure et épaisseur
  - o Différenciation cortico-médullaire
  - o Hyperéchogénicité (diffuse ou focalisée, corticale et/ou médullaire)
  - o Kystes (taille, nombre, localisation)
- Bassinets
  - o Si dilatés : mesure antéro-postérieure en mm sur une coupe transversale
- Calices
  - o Si dilatés : forme, distribution, présence d'un système double (atteinte supérieure et/ou inférieure)
- Uretères
  - o Si dilatés : siège, diamètre, sinuosité
- Jonction urétéro-vésicale : urétérocèle

#### Examen des surrénales :

- Présence, aspect

#### Examen de la vessie :

- Présence
- 2 artères ombilicales (cf. tronc commun)
- Se vidant en cours d'examen
- Taille (subjectivement au moins)
- Epaisseur des parois (si subjectivement épaisse)
- Rechercher une dilatation de l'urètre postérieur dilaté, une persistance de l'ouraques, un(des) diverticule(s)

#### Pelvis - Périnée :

- Aspect du sacrum
- Aspect des organes génitaux externes (OGE)
  - o Si phénotype masculin : verge/scrotum, testicules
  - o Si hypospade : détails sur l'urètre et éventuellement jet
- Sphincter anal
- En cas d'image pelvienne anormale : *préciser sa taille, son échostructure, sa vascularisation, ses rapports*

### **Imagerie (en plus du tronc commun)**

- Chaque rein avec au moins une coupe illustrant les cavités excrétrices
- OGE
- Sacrum

Attention, en cas d'uropathie bilatérale ou impliquant la vessie, organisation de la naissance à discuter en CPDPN.



## FICHE 5 : « ÉCHOGRAPHIE DIAGNOSTIQUE » SYSTÈME NERVEUX CENTRAL

### **Conduite pratique de l'examen en cas d'anomalie cérébro-médullaire confirmée**

#### Examen des structures médianes

- Faux du cerveau
  - Présence, continuité, déplacement
- Corps calleux
  - Présence, complet, appréciation de l'épaisseur, échogénicité
- Cavum du septum
  - Présence, taille
- Troisième ventricule
  - Présence, taille, position
  - Prolongement postéro-supérieur variable
- Région noyaux gris centraux et pédoncules cérébraux
  - Échogénicité

En cas d'image additionnelle de la ligne médiane, *préciser sa taille, son échostructure, sa vascularisation, ses rapports*

#### Examen des hémisphères cérébraux

- Ventricules latéraux
  - Morphologie, orientation des cornes frontales, taille des carrefours, aspect des plexus choroïdes
- Vallée sylvienne et sillons corticaux
  - Aspect en rapport avec le terme
- Parenchyme cérébral
  - Échogénicité, perte de substance, effet de masse

#### Examen de la fosse postérieure

- Vermis
  - Morphologie, axe
- Hémisphères cérébelleux
  - Morphologie, symétrie, échogénicité
  - Diamètre transverse du cervelet (mm)
- Quatrième ventricule
  - Morphologie
- Grande citerne
  - Présence, taille, kyste expansif, position de la tente du cervelet
- Tronc cérébral
  - Morphologie

#### Examen du rachis et de la moelle

- Jonction cervico-occipitale
- Rachis
  - Arcs postérieurs et revêtement cutané
  - Corps vertébraux antérieurs
  - Sacrum
  - Courbure sagittale
  - Axe coronal
- Cône médullaire
  - Niveau et aspect

**Il est recommandé d'examiner chaque structure dans les trois plans (sagittal, axial et coronal), mais des plans de coupe supplémentaires pourront être utiles selon les conditions techniques de l'examen et la pathologie.**





## FICHE 6 : « ÉCHOGRAPHIE DIAGNOSTIQUE » MEMBRES

### **1/ Conduite pratique de l'examen en cas d'anomalie focale d'un membre**

- Description de l'anomalie
- Recherche d'anomalies associées
  - o osseuses : segment articulaire et osseux sus-jacent, bilatéralité, symétrie
  - o extra-osseuses (tronc commun)
- Étude des mouvements fœtaux

### **2/ Conduite pratique de l'examen en cas d'anomalie diffuse des membres**

#### Biométrie des os longs

- Mesure des os longs (au moins le côté proximal)
- Symétrie (ou non) de l'atteinte

#### Morphologie osseuse

- Os longs
  - o Aspect des diaphyses
    - . Échogénicité (évaluation de la densité osseuse)
    - . Courbure générale
    - . Présence de fractures
  - o Aspect des métaphyses : floues/densifiées/élargies/effilées
  - o Aspect des épiphyses : forme/foyers de calcification
- Mains
  - o Présence des 2 mains avec cinq doigts
  - o Mobilité, axe de positionnement de la main et des doigts (pouces)
- Pieds
  - o Présence des 2 pieds
  - o Mobilité, axe de positionnement du pied et des orteils
- Crâne
  - o Contours et forme (rapportée aux biométries tronc commun)
    - . Si anormale : étude des sutures
  - o Echogénicité
  - o Déformation à la pression
- Face
  - o Recherche et caractérisation d'une dysmorphie
    - . Aspect des bosses frontales (saillantes)
    - . Ensellure nasale
    - . Aspect du nez
    - . Micrognathie/rétrognathie
    - . Hyper/hypotélorisme
    - . Microphthalmie
    - . Fente labiale/labio-palatine/palatine
    - . Oreilles
- Clavicules
  - o Aplasie/hypoplasie
- Thorax
  - o Aspect des côtes (courtes/fractures/asymétries)
  - o Aspect du thorax (en cloche)
  - o + Mesure du périmètre thoracique
- Rachis
  - o Anomalie de courbure sagittale et coronale
  - o Anomalie d'échogénicité
  - o Aplatissement des corps vertébraux
  - o Foyers de calcification

## Recherche d'anomalies associées

- Cœur
  - o CIV/CIA/ventricule/oreillette unique/TGV/hypoVG
- Reins
  - Polykystose
  - Reins en fer à cheval
  - Hydronéphrose
  - Hypoplasie rénale
- Quantité de liquide amniotique

*Les formes létales des maladies osseuses constitutionnelles sont souvent :*

- *d'apparition précoce*
- *associées à un thorax étroit, une micromélie sévère, un hydramnios voire une anasarque.*

### **3/ Conclusion de l'examen**

À l'issue de l'échographie dite de diagnostic, on peut se trouver en présence d'une forme manifestement létale, à début précoce, avec micromélie extrême, thorax étroit, hydramnios, anasarque. L'enjeu est alors de se donner les moyens d'un diagnostic précis afin de guider le conseil génétique ultérieur. Ce diagnostic repose sur l'examen post-mortem de l'enfant (qu'il s'agisse d'une interruption de grossesse ou d'une mort naturelle). En cas de refus d'autopsie par les parents, l'examen externe de l'enfant et les examens radiologiques post-mortem, interprétés par des spécialistes de la pathologie osseuse constitutionnelle, permettent souvent d'orienter le diagnostic. La conservation de tissu fœtal est utile en vue d'analyses génétiques (caryotype, analyse de génétique moléculaire en fonction des données cliniques et anatomopathologiques...).

L'examen peut également conclure à un syndrome polymalformatif, nécessitant une information des parents sur le pronostic postnatal. En cas d'interruption de grossesse, l'examen chromosomique et l'examen foetopathologique sont des points clés du futur conseil génétique. La conservation d'ADN fœtal est souhaitable. Si la grossesse est poursuivie, la question du caryotype fœtal doit être évoquée en tenant compte des positions éthiques des parents. La prise en charge néonatale doit être organisée.

En cas de suspicion ostéochondrodysplasie non létale, il est souvent difficile d'établir un diagnostic précis en prénatal. Le recours à des examens d'imagerie complémentaire (scanner...) est utile. L'interprétation de ces examens nécessite un haut degré de spécialisation. L'information des parents sur le pronostic postnatal devrait prendre en compte les limites et les incertitudes diagnostiques.

Souvent, l'échographie dite de diagnostic ne retrouve pas d'argument en faveur d'une ostéochondrodysplasie. C'est le cas par exemple quand des fémurs courts, modérément inférieurs au troisième percentile, sont mis en évidence.

Il n'existe pas aujourd'hui de consensus sur l'indication du scanner, même si plusieurs centres se sont fixé un seuil au 1<sup>er</sup> percentile ou à -3DS.

L'indication du caryotype fœtal en cas d'os longs courts isolés dépend du risque d'anomalie chromosomique (estimé en tenant compte des dépistages antérieurs et de la biométrie des os longs), du risque estimé de complication d'un examen invasif visant à établir le caryotype fœtal et de la position éthique des parents.

## **FICHE 7 : « ÉCHOGRAPHIE DIAGNOSTIQUE » RCIU**

### **Conduite pratique de l'examen en cas de RCIU confirmé**

L'indication de l'échographie diagnostique est une circonférence abdominale (CA) ou une estimation de poids fœtal (EPF) < au 10<sup>e</sup> percentile pour les patientes à risque de RCIU et < au 3<sup>e</sup> percentile pour les patientes à bas risque.

Deux examens successifs de croissance doivent être séparés d'au moins 14 jours. Le risque de conclure à tort à un RCIU diminue avec l'allongement du temps entre deux examens biométriques successifs. À titre indicatif, avec deux opérateurs différents, la probabilité de conclure à tort à un RCIU alors que le fœtus grandit normalement entre 34 et 36 SA est de 17 %.

Le paramètre le plus sensible pour l'identification d'un retard de croissance est la mesure de la circonférence abdominale (CA).

La méthode la plus adaptée à l'EPF d'un fœtus est celle de Hadlock à 4 paramètres.

### **Examen de la croissance et bien-être du fœtus**

- Rapport PA/PC (retard symétrique ou asymétrique)
- Dopplers
  - o Utérin : incisure protodiastolique ou « notch », indice de pulsatilité (IP)
  - o Ombilical (flux diastolique positif, nul, ou négatif, IP, IR)
  - o Artère cérébrale moyenne (IP, IR, rapport IPacm/IPomb)
  - o Canal d'Arantius (si diastole nulle ou inversée sur le doppler ombilical)
- Évaluation quantitative du liquide amniotique
- Évaluation des mouvements fœtaux

### **Recherche d'une origine syndromique (surtout si CA ou EPF < 5<sup>e</sup> p.)**

- Sémiologie d'infection fœtale (fiche spécifique)
- Examen détaillé du cerveau fœtal (fiche spécifique)
- Examen détaillé de la face fœtale (tronc commun)
- Examen cardiaque fœtal détaillé (fiche spécifique)
- Examen des extrémités des membres (fiche spécifique)
- Examen du phénotype sexuel fœtal (tronc commun)
- Quantité de liquide (plus souvent normale ou augmentée)

### **Conclusion**

Préciser les situations d'urgence et les discussions d'examens complémentaires.



## **FICHE 8 : « ÉCHOGRAPHIE DIAGNOSTIQUE » LIQUIDE AMNIOTIQUE**

### **Conduite pratique de l'examen en cas d'oligoamnios : index < 5 cm ou PGC < 2 cm**

- Biométrie (voir fiche spécifique en cas de RCIU)
- Rechercher une rupture des membranes
- Examen de l'appareil urinaire fœtal (voir fiche spécifique si anomalie urinaire)
  - o Vessie: présence et remplissage
  - o Reins : présence et différenciation
- Tenir compte du contexte (cas particulier de l'examen focalisé dans le cadre d'une surveillance de fin de grossesse)

### **Conduite pratique de l'examen en cas d'excès de liquide amniotique : index > 20 cm ou PGC > 8 cm avant 20 SA ou 10 cm après 20 SA**

- Biométrie (macrosomie, RCIU)
- Contexte maternel (diabète, dialyse, diabète insipide, immunisation RH, Kell ...)
- Recherche de signes de polyurie
  - o Augmentation de la diurèse fœtale (cycle < 30 minutes)
  - o Dilatation pyélocalicielle modérée
- Recherche de signes d'augmentation du débit cardiaque
  - o Cardiomégalie  
Rapport Périmètre crânien /Périmètre thoracique > 50 %
  - o Fuite tricuspide
  - o Arythmie
  - o Augmentation du pic de vélocité artère cérébrale moyenne (anémie)
- Recherche d'un effet shunt
  - o Chorioangiome placentaire
  - o Tumeur sacrococcygienne
  - o Fistule artério veineuse par exemple cérébrale...
- Recherche de signes de compression thoracique
  - o Thorax étroit (Périmètre Thoracique < 5<sup>e</sup> percentile...)
  - o Déviation médiastinale
  - o Échogénicité pulmonaire anormale
  - o Recherche de masse thoracique ou d'épanchement pleural
- Recherche de signes de troubles de la mobilité fœtale
  - o Immobilisme
  - o Absence de succion-déglutition
- Recherche d'une atteinte digestive
  - o Image de l'estomac dépassant la ligne médiane
  - o Estomac petit ou absent : visualisation de l'œsophage
  - o Dilatation intestinale
  - o Recherche d'anomalies de la face : micrognathie/fente et position de la langue

### **Conduite pratique de l'examen en cas d'anomalie de la quantité de liquide amniotique dans le cadre d'une grossesse gémellaire monochoriale**

- Recherche d'une masse acardiaque
- Recherche d'un syndrome transfuseur/transfusé
  - o Certitude de grossesse monochoriale (écho du premier trimestre)
  - o Hydramnios polyurique d'un jumeau (fiche spécifique)
  - o Oligoamnios oligurique du co-jumeau(fiche spécifique) + insertion funiculaire
- Évaluation de la croissance fœtale
- Dopplers fœtaux : ombilical, Arantius, cérébral
- Examen cardiaque fœtal (fiche spécifique)



## FICHE 9 : « ÉCHOGRAPHIE DIAGNOSTIQUE » INFECTION

### **Conduite pratique de l'examen dans un contexte de séroconversion toxoplasmose, CMV, rubéole**

Dans le contexte du suivi d'une séroconversion connue, les signes échographiques ne sont généralement décelables qu'à partir de 6 semaines après la séroconversion et à partir de 20 SA.

- Examen du placenta
  - o *Volume et échostructure (pour mémoire : placentomégalie si épaisseur > 4cm, suspicion de placentite si hétérogénéité placentaire)*
- Évaluation de la quantité de LA
  - o *Oligoamnios plus fréquent qu'hydramnios*
- Recherche d'un aspect hyperéchogène du grêle fœtal
  - o *Au moins égale à l'échogénicité de l'os voisin, grade 2*
- Recherche d'une hépatomégalie
  - o *Coupe parasagittale visualisant la vésicule, mesure sagittale du lobe droit entre la vésicule et la coupole diaphragmatique droite*
  - o *Joindre courbe de référence*
- Recherche d'une splénomégalie
  - o *Coupe axiale : diamètre transverse de la rate repérée par l'estomac, la surrénale gauche et le gril costal*
- Recherche d'un infléchissement de la croissance fœtale
- Recherche d'une cardiomégalie
- Recherche de foyers hyperéchogènes systémiques (*foie, poumons*)
- Recherche de signes cérébraux (fiche spécifique)

### **Conduite pratique de l'examen dans un contexte d'image échographique évocatrice d'une origine infectieuse**

*Importance de la reconstitution de l'histoire sérologique (sérums congelés), de la discussion avec les laboratoires de référence. Interprétation des sérologies incluant l'avidité des IgG en raison de l'absence fréquente d'IgM.*

- Recherche de tous les signes extra-cérébraux précédents
- Recherche de signes cérébraux (*fiche spécifique*)
  - o Dilatation ventriculaire
  - o Hyperéchogénicité
    - . *Parois ventriculaires, périventriculaire, lobes temporaux, noyaux gris centraux, « parenchyme cérébral »*
  - o Porencéphalie, schizencéphalie
  - o Élargissement des espaces péricérébraux
  - o Retard d'operculation de la vallée sylvienne et autres anomalies de giration
  - o Microcéphalie (-3DS du PC)
  - o Hypoplasie cérébelleuse
  - o Agénésie partielle du corps calleux
- Recherche d'anomalies oculaires (microphthalmie, cataracte)
- Recherche de signes pouvant orienter vers la varicelle
  - o *Kystes pulmonaires, anomalies de l'appareil locomoteur*
- Recherche de signes pouvant orienter vers la rubéole
  - o *Malformation cardiaque, RCIU, anomalie oculaire*
- Recherche de signes pouvant orienter vers le parvovirus
  - o *Signes d'anémie fœtale, cardiomégalie*





## **FICHE 10 : « ÉCHOGRAPHIE DIAGNOSTIQUE » GROSSESSE GEMELLAIRE**

Le suivi échographique des grossesses gémellaires est mensuel pour les grossesses bichoriales (GBC) et tous les 15 jours pour les grossesses monochoriales (GMC).

Les raisons d'un suivi rapproché sont la fréquence accrue du retard de croissance intra-utérin et de la prématurité pour les grossesses mono et bichoriales, et les risques d'instabilité hémodynamique dans les grossesses monochoriales.

### **1/ La détermination de la chorionicité**

#### **Préalable à tout raisonnement clinique et échographique dans les grossesses multiples**

- Au mieux, déterminée par l'examen du premier trimestre entre 11 et 14 semaines avec cliché en attestant, en montrant l'insertion de la membrane amniotique (signe du lambda ou signe du T). Voir examen de dépistage.
- Lorsque l'examen est réalisé au 2<sup>e</sup> ou au 3<sup>e</sup> trimestre, ce cliché effectué au premier trimestre atteste de la chorionicité.
- Lorsque la chorionicité n'a pas été déterminée au 1<sup>er</sup> trimestre et lorsque les jumeaux ont le même sexe, la chorionicité est au mieux évaluée par compte des feuillets de la membrane amniotique : 2 ou plus affirment le caractère bichorial (Valeur Prédictive Positive 100 %).
- La technique doit en être rigoureuse : sonde à haute fréquence, faisceau perpendiculaire à la membrane, fort grossissement et cine loop.

### **2/ La découverte d'une malformation d'un jumeau**

- Impose le même bilan que lors d'une grossesse monofoetale.
- Le co-jumeau est le plus souvent (80 %) discordant pour cette anomalie. Cependant, une expressivité variable d'une maladie monogénique doit être recherchée chez le co-jumeau puisque 100 % des GMC et 30 % des GBC sont monozygotes.

### **3/ La suspicion d'un retard de croissance chez un jumeau bichorial**

- QS singleton.

Remarque : la mesure du doppler ombilical autour des vessies fœtales est un gage de précision sur le jumeau exploré.

### **4/ La suspicion d'un retard de croissance chez un jumeau monochorial**

- L'évaluation du RCIU est identique à celle réalisée pour un jumeau bichorial ou un singleton.
- Le doppler ombilical du jumeau hypotrophe sera évalué autour de la vessie, mais aussi à son insertion placentaire à la recherche d'un flux nul ou inversé intermittent dont la valeur péjorative vaut également pour le jumeau eutrophe.

La prise en charge de ces situations relève des CPDPN en relation avec les centres de compétence/référence pour la prise en charge des complications de la monochorionicité.

### **5/ Le risque de prématurité**

- Si le risque est jugé important, il est au mieux apprécié par une mesure du col par échographie endovaginale.

Une longueur cervicale de 30 mm ou plus à partir du 2<sup>e</sup> trimestre a une Valeur Prédictive Négative sur le risque de prématurité avant 32 semaines proche de 100 %.

### **6/ Le syndrome transfuseur-transfusé**

Il est spécifique des GMC chez lesquelles il doit être recherché toutes les deux semaines. C'est le délai minimum pouvant séparer un examen normal d'un syndrome complet.

- Recherche d'un hydramnios dans un sac : plus grande citerne verticale libre de toute interposition fœtale ou cordonale de 10 cm au moins à partir de 20 semaines et 8 cm avant ce terme.  
L'hydramnios est d'origine polyurique : vessie vue remplie sur la plus grande durée d'examen ou cycle de diurèse fœtale < 30'.
- Recherche d'un oligo-anamnios dans l'autre sac (plus grande citerne d'au plus 2 cm).  
L'oligoamnios est d'origine oligurique : vessie non vue ou de taille invariable pendant l'examen.

- Une discordance de croissance des jumeaux est fréquente mais non nécessaire au diagnostic.
- Recherche d'une fuite tricuspide.
- Doppler ombilicaux.
- Doppler du canal d'Arantius avec recherche d'une onde A nulle ou inversée.
- Mesure de la vitesse maximale systolique de l'artère cérébrale moyenne au 1/3 moyen avec correction d'angle ; en particulier, on recherche une asymétrie de ces vitesses chez les 2 jumeaux.
- Examen échocardiographique systématique au 2<sup>e</sup> trimestre (QS).

Toute suspicion de STT même dans une forme incomplète indique un avis de CPDPN en relation avec un centre de compétence/référence pour le STT.

#### **7/ La mort in utero d'un jumeau**

- En cas de décès d'un jumeau bichorial, si la cause du décès ne persiste pas, le risque du co-jumeau est à la prématurité. Un suivi par échographie focalisée du col utérin peut être indiqué.
- En cas de décès d'un jumeau monochorial, en plus du risque de prématurité (QS ci-dessus) son co-jumeau est exposé à un risque de collapsus avec mort in utero (20 %) ou d'accident vasculaire (20 %) cérébral ou systémique dont les conséquences malformatives peuvent n'être visibles que 6 semaines plus tard.

Examen cérébral (QS)

Examen rénal (QS)

Examen des extrémités (QS)

Examen du système digestif (QS)

Un examen par IRM fœtale est un complément important de l'examen échographique même à titre systématique en respectant le délai de 6 semaines et pas avant 30 ou 32 semaines, si sa réalisation est à titre systématique.

#### **8/ Anomalie de la quantité de liquide amniotique dans le cadre d'une grossesse gémellaire monochoriale**

- Recherche d'une masse acardiaque
- Recherche d'un syndrome transfuseur-transfusé
  - . Certitude de grossesse monochoriale (Echo T1)
  - . Hydramnios polyurique J1 (fiche spécifique)
  - . Oligoamnios oligurique J2 (fiche spécifique) + Insertion funiculaire
- Évaluation de la croissance fœtale
- Doppler fœtaux : ombilical, Arantius, cérébral
- Examen cardiaque fœtal (fiche spécifique)

