ANNEXE – RAPPORT DE LA CNEOF 2022

Ce document présente une liste des critères permettant la définition des plans des coupes échographiques correspondants aux silhouettes recommandées par la CNEOF (juillet 2016) pour l'iconographie du 2e trimestre.

Ce travail a été conduit par le CFEF (Ferdinand Dhombres) et présenté lors de son congrès annuel en 2017 (NJEF). Les experts ayant participé sont membres des différentes sociétés savantes impliquées dans le dépistage échographique CFEF, CNGOF, libéraux et hospitalo-universitaires (Marc Althuser, Sara Amat , Catherine Allouche , Alexandra Benachi, Bernard Benoit, Roger Bessis, Philippe Boukobza, Danièle Combourieu, Nadine David, Ferdinand Dhombres, Marc Dommergues, Carherine Egoroff, Jean-Pierre Fraysse, Nicolas Friès, Laurent Guibaud, Georges Haddad, Nazbanou Heim, Jean-Marie Jouannic, Sylvie Kessler, Helene Laurichesse, Marie Pascale Legac, Jean-Marc Levaillant, Raphaele Mangione, Mona Massoud, Mariannick Maupin, Julien Saada, Laurent Salomon, Loic Sentilhes, Pascal Vaast, Marianne Yvert.)

Cette liste de critère a été établie par une procédure de type Delphi (telle que recommandée par la HAS) à 3 tours :

1. Une première liste de critères a été proposée par le groupe de travail de publications et travaux du CFEF, puis enrichis après la consultation des retours de 312 échographistes dépisteurs membres du CFEF.
2. Deuxième tour (25 experts) : les critères avec > 90% d'accord sont conservés
   les critères ayant obtenu au moins 90% de validation sont retenus.
   les critères ayant obtenu moins de 40% de validation ne sont pas retenus.
3. Troisième tour (22 experts) : pour les critères retenus entre 40 et 90% sont évalués sur une ENS à 9 niveaux :
   1 à 3 : désaccord (1 = absolument pas d'accord) ;
   4 à 6 : indécision (5 = ne sais absolument pas) ;
   7 à 9 : accord (9 = accord total)
   seuls les critères pour lesquels 2/3 des experts donnent leur accord sont retenus à l'issue du 3e round.

Lors l'analyse des critères anatomiques pour chacun des plans de coupe, les choix des experts ont été guidés par les objectifs suivants :

- améliorer la qualité des images et favoriser la pertinence des examens de dépistage,
- assurer une clarification du langage pour décrire les images afin d'obtenir une terminologie homogène, commune et pédagogique,
- aider les échographistes à s'auto-évaluer dans leur pratique (tout en restant réaliste avec la pratique du dépistage en matière de complexité des critères), et
- éviter de créer des pièges médico-légaux, chaque exigence doit être médicalement justifiée.

Les critères spécifiques de normalité des coupes détaillant l'aspect des structures anatomiques ne sont pas retenus dans cette analyse.

Sélection des critères de qualité par Delphi

Plan de coupe		Nombre de critères de qualité			
		Proposition initiale	Delphi 1	Delphi 2	Delphi 3
1	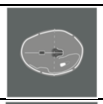	7	11	10	9
2		7	11	10	9
3		6	8	5	6
4		6	6	5	4
5		7	10	9	7
6		4	5	5	3
7		5	5	5	3
8		5	5	4	4
9		7	12	12	8
10		4	5	5	4
11		7	8	8	5
12		9	9	9	6
13		5	5	4	4
TOTAL		**79**	**100**	**91**	**72**

COUPE 1 : Coupe axiale du pôle céphalique – mesure du BIP

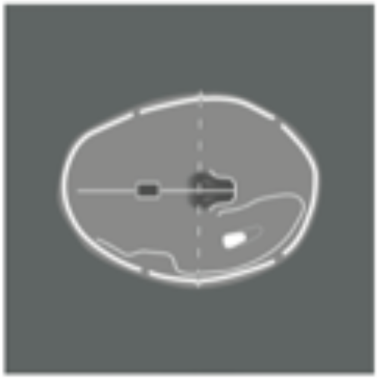

(iconographie du rapport de la CNEOF 2016)

Critères retenus

1. Le cavum du septum pellucidum est visible
2. Les deux noyaux thalamo-caudés sont visibles
3. La citerne ambiante est visible
4. Le cervelet n'est pas visible
5. La vallée sylvienne est visible
6. La ligne médiane est équidistante aux deux os pariétaux
7. Les calipers de mesure du BIP sont visibles et positionnés aux bords externes des tables osseuses
8. La coupe occupe plus des 2/3 de la hauteur du cône de l'image échographique
9. L'axe de la ligne médiane est perpendiculaire au faisceau ultrasonore

Critères non retenus

Le ventricule latéral est visible
La corne occipitale du ventricule distal est visible

COUPE 2 : Coupe axiale du pôle céphalique – mesure du PC

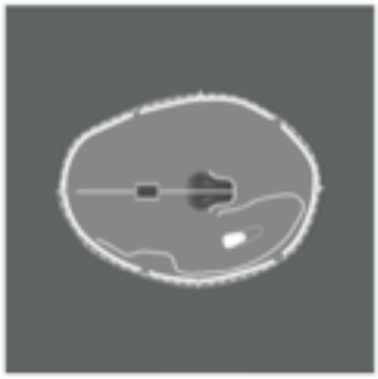

(iconographie du rapport de la CNEOF 2016)

Critères retenus

1. Le cavum du septum pellucidum est visible
2. Les deux noyaux thalamo-caudés sont visibles
3. La citerne ambiante est visible
4. Le cervelet n'est pas visible
5. La vallée sylvienne est visible
6. La ligne médiane est équidistante aux deux os pariétaux
7. L'ellipse de la mesure du PC est ajustée au bord externe des tables osseuses
8. La coupe occupe plus des 2/3 de la hauteur du cône de l'image échographique
9. L'axe de la ligne médiane est perpendiculaire au faisceau ultrasonore

Critères non retenus

Le ventricule latéral est visible
La corne occipitale du ventricule distal est visible

COUPE 3 : Coupe axiale oblique du pôle céphalique

(iconographie du rapport de la CNEOF 2016)

Critères retenus

1. Les deux lobes cérébelleux et le vermis sont visibles
2. L'os occipital est visible
3. La citerne postérieure est visible
4. Coupe axiale oblique occupant les 2/3 de l'image
5. La ligne médiane est équidistante aux deux os pariétaux
6. Le cavum du septum pellucidum est visible

Critères non retenus

La peau est visible pour une mesure de l'épaisseur de nuque
Le rocher postérieur visible

COUPE 4 : Coupe frontale de la face centrée sur nez-bouche

(iconographie du rapport de la CNEOF 2016)

Critères retenus

1. Deux narines bien identifiées
2. Bord de la lèvre supérieure visible
3. La zone nez-bouche occupe > 1/3 de l'image
4. Continuité de la lèvre supérieure visualisée au-delà des narines

Critères non retenus

Le menton est visible
Lèvre inférieure visible

COUPE 5 : Coupe axiale thoracique au niveau des 4 cavités cardiaques

(iconographie du rapport de la CNEOF 2016)

Critères retenus

1. La croix du cœur est visible
2. Visualisation de la pointe du cœur et des 2 ventricules
3. Aorte descendante visible en coupe transversale en arrière de l'oreillette gauche
4. La coupe du thorax occupe les > ¾ de l'image
5. Les quatre cavités sont visibles
6. Au moins une veine pulmonaire visualisée arrivant à l'oreillette gauche
7. Le septum inter ventriculaire est visible

Critères non retenus

Les deux veines pulmonaires inférieures sont visibles
Le septum inter auriculaire est visible
Une côte est visible de chaque coté

COUPE 6 : Coupe axiale thoracique au niveau du grand axe du cœur

(iconographie du rapport de la CNEOF 2016)

Critères retenus

1. Le septum interventiculaire est visible avec continuité septo-aortique
2. La coupe du thorax occupe les ¾ de l'image
3. Le ventricule gauche est bien identifié, jusqu'à la pointe du cœur

Critères non retenus

Les sigmoïdes aortiques sont visibles
L'oreillette gauche est visible

COUPE 7 : Coupe axiale des gros vaisseaux au-dessus du coeur

(iconographie du rapport de la CNEOF 2016)

Critères retenus

1. Aorte ascendante visible en coupe transversale (ronde)
2. Visualisation de la bifurcation du tronc artériel pulmonaire (APD et CA)
3. La coupe du thorax occupe les ¾ de l'image

Critères non retenus

Valves sigmoïdes pulmonaires visibles
Visualisation de la veine cave supérieure en coupe transversale (ronde à droite de l'Ao)

COUPE 8 : Coupe thoraco-abdominale para-sagittale gauche

(iconographie du rapport de la CNEOF 2016)

Critères retenus

1. Estomac visible
2. Silhouette cardiaque visible
3. Interface diaphragmatique gauche en partie visible
4. La coupe occupe plus des 2/3 de la hauteur du cône de l'image écho

Critères non retenus

Rein gauche visible en coupe sagittale

COUPE 9 : Coupe axiale de l'abdomen au niveau du sinus porte

(iconographie du rapport de la CNEOF 2016)

Critères retenus

1. Visualisation de l'arrivée de la VO dans le sinus porte
2. L'ellipse de la mesure du PA est ajustée au ras de la peau
3. Les contours cutanés sont visibles sur > ¾ du PA
4. Le PA occupe les ¾ de l'image
5. Estomac visible
6. Au moins une surrénale visible
7. Les reins ne sont pas visibles
8. Les poumons ne sont pas visibles

Critères non retenus

La coupe est ronde
Au moins une surrénale (et/ou pilier du diaphragme) visible
La coupe est ronde ou ovalaire
Visibilité d'une côte

COUPE 10 : Coupe axiale des reins au niveau des bassinets

(iconographie du rapport de la CNEOF 2016)

Critères retenus

1. Visibilité des deux pyélons
2. La coupe du tronc occupe les ¾ de l'image
3. Visibilité des deux reins de part et d'autre du rachis
4. Vertèbre visible entre les deux reins

Critères non retenus

Différentiation cortico médullaire visible

COUPE 11 : Coupe sagittale médiane du rachis lombo-sacré

(iconographie du rapport de la CNEOF 2016)

Critères retenus

1. Colonne lombo-sacrée visible en coupe sagittale
2. Les corps vertébraux sont visibles
3. La coupe occupe plus des 2/3 de la largeur du cône de l'image échographique
4. Le pôle caudal est bien dégagé
5. Peau identifiée et suivie sur toute la longueur de la coupe

Critères non retenus

Le dos est en avant
Canal rachidien visible
Visibilité du cône médullaire

COUPE 12 : Coupe longitudinale de la diaphyse fémorale

(iconographie du rapport de la CNEOF 2016)

Critères retenus

1. Diaphyse fémorale horizontale (ou moins de 20°)
2. Calipers visibles, positionnés au ras des extrémités de la diaphyse
3. Diaphyse occupant les ¾ de l'image
4. Extrémités nettes, perpendiculaires au faisceau ultrasonore
5. Diaphyse rectiligne
6. Mesure du fémur le plus proche de la sonde

Critères non retenus

Extrémités osseuses visibles (absence de cône d'ombre)
Diaphyse occupant la 1/2 de l'image
Abord antero-externe pour la coupe du fémur

COUPE 13 : Coupe sagittale médiane du col de l'utérus

(iconographie du rapport de la CNEOF 2016)

Critères retenus

1. Orifice interne du col et 1/3 supérieur du canal cervical visibles
2. Vessie visible (en réplétion ou semi-réplétion)
3. Image centrée sur l'orifice interne du col
4. La coupe occupe plus des 2/3 de la largeur du cône de l'image échographique

Critères non retenus

Si placenta visible, mesure de la distance à l'orifice interne